



DOI: 10.26820/reciamuc/6.(1).enero.2022.434-442

URL: <https://reciamuc.com/index.php/RECIAMUC/article/view/812>

EDITORIAL: Saberes del Conocimiento

REVISTA: RECIAMUC

ISSN: 2588-0748

TIPO DE INVESTIGACIÓN: Artículo de revisión

CÓDIGO UNESCO: 32 Ciencias Médicas

PAGINAS: 434-442







Barotraumas asociados a la ventilación mecánica en COVID-19 Neumomediastino, neumotorax, neumopericardio y enfisema subcutaneo

Barotraumas associated with mechanical ventilation in COVID-19
Pneumomediastinum, pneumothorax, pneumopericardium and
subcutaneous emphysema

Barotraumas associados à ventilação mecânica na COVID-19
Pneumomediastino, pneumotórax, pneumopericárdio e enfisema subcutâneo

**Dalma Jeanette Moran Santána¹; Karla Paredes Zambrano²;
Juanissi Lila Turaren Gonzalez³; Enrique Andrés Navarrete Ponce⁴**

RECIBIDO: 15/11/2021 **ACEPTADO:** 05/12/2021 **PUBLICADO:** 30/01/2022

1. Médico; Investigadora Independiente; Guayaquil, Ecuador; dalmamoranczs@gmail.com;  <https://orcid.org/0000-0001-7057-7399>
2. Médico; Investigadora Independiente; Guayaquil, Ecuador; karlaparedes_129@hotmail.com;  <https://orcid.org/0000-0003-0567-2183>
3. Médico Cirujana; Investigadora Independiente; Guayaquil, Ecuador; Juanissiturareng@gmail.com;  <https://orcid.org/0000-0003-2826-6989>
4. Médico; Investigador Independiente; Guayaquil, Ecuador; Enrique_navarrete90@hotmail.com;  <https://orcid.org/0000-0001-5723-7373>

CORRESPONDENCIA

Dalma Jeanette Moran Santána
dalmamoranczs@gmail.com

Guayaquil, Ecuador

RESUMEN

El espectro clínico de las complicaciones por la enfermedad del nuevo coronavirus (COVID-19) es muy variado. Neumomediastino, neumotorax, neumopericardio y enfisema subcutáneo son algunos barotraumas que pueden ser asociados a la ventilación mecánica. Se hace el presente estudio debido a la incidencia de la ventilación mecánica vista la falla respiratoria que derivan las neumonías víricas producidas por el reciente brote del virus SARS-COV-2 y la enfermedad de la COVID-19. Se realiza estudio bibliográfico de trabajos científicos registrados en índices de valor académico como Elsevier, Pubmed, Scielo entre otros repositorios universitarios. Los descriptores utilizados han sido "Neumomediastino", "neumotórax", "neumopericardio", "enfisema subcutáneo", "complicaciones asociadas a la ventilación mecánica por COVID-19", "Barotraumas" más, la combinación de ellos para analizar y escoger la información relevante de los trabajos encontrados. Las afecciones descritas se encuentran dentro de los llamados Barotraumas relacionados a la ventilación mecánica, aunque la ciencia médica describe que su desarrollo puede ocurrir de forma espontánea. El brote pandémico por coronavirus al que se ha enfrentado la humanidad en los últimos 2 años ha llevado al estudio del alcance y las consecuencias que genera en el cuerpo humano, principalmente para implementar los mecanismos de defensa necesarios para superar la pandemia, pero también para conocer de qué manera afecta el virus en el cuerpo humano y cuáles serían los protocolos médicos que permitan reducir el índice de mortalidad evidenciado hasta la fecha. Desde los primeros casos de complicaciones por la COVID-19 los tratamientos asociados dependen de la etiología y la fisiopatología que describa cada paciente. En el caso del tratamiento del barotrauma, también va a depender de la repercusión clínica.

Palabras clave: Barotrauma, Neumomediastino, Neumotórax, Neumopericardio, Enfisema Subcutáneo, Covid-19.

ABSTRACT

The clinical spectrum of complications from the new coronavirus disease (COVID-19) is very varied. Pneumomediastinum, pneumothorax, pneumopericardium and subcutaneous emphysema are some of the barotraumas that can be associated with mechanical ventilation. The present study is carried out due to the incidence of mechanical ventilation due to the respiratory failure derived from viral pneumonia caused by the recent outbreak of the SARS-COV-2 virus and the COVID-19 disease. A bibliographic study of scientific works registered in indexes of academic value such as Elsevier, Pubmed, Scielo, among other university repositories, is carried out. The descriptors used have been "Pneumomediastinum", "pneumothorax", "pneumopericardium", "subcutaneous emphysema", "complications associated with mechanical ventilation due to COVID-19", "Barotraumas" plus, the combination of them to analyze and choose the information relevant to the works found. The conditions described are within the so-called Barotraumas related to mechanical ventilation, although medical science describes that their development can occur spontaneously. The coronavirus pandemic outbreak that humanity has faced in the last 2 years has led to the study of the scope and consequences it generates in the human body, mainly to implement the necessary defense mechanisms to overcome the pandemic, but also to know how the virus affects the human body and what would be the medical protocols that allow reducing the mortality rate evidenced to date. From the first cases of complications from COVID-19, the associated treatments depend on the etiology and pathophysiology that describe each patient. In the case of barotrauma treatment, it will also depend on the clinical impact.

Keywords: PBarotrauma, Pneumomediastinum, Pneumothorax, Pneumopericardium, Subcutaneous Emphysema, Covid-19.

RESUMO

O espectro clínico das complicações da nova doença do coronavírus (COVID-19) é muito variado. Pneumomediastino, pneumotórax, pneumopericárdio e enfisema subcutâneo são alguns dos barotraumatismos que podem ser associados à ventilação mecânica. O presente estudo é realizado devido à incidência de ventilação mecânica devido à insuficiência respiratória derivada da pneumonia viral causada pelo recente surto do vírus SRA-COV-2 e da doença COVID-19. É realizado um estudo bibliográfico de trabalhos científicos registrados em índices de valor académico como Elsevier, Pubmed, Scielo, entre outros repositórios universitários. Os descritores utilizados foram "Pneumomediastino", "pneumotórax", "pneumopericárdio", "enfisema subcutâneo", "complicações associadas à ventilação mecânica devido à COVID-19", "Barotraumas" mais, a combinação deles para analisar e escolher a informação relevante para os trabalhos encontrados. As condições descritas estão dentro dos chamados Barotraumas relacionados com a ventilação mecânica, embora a ciência médica descreva que o seu desenvolvimento pode ocorrer espontaneamente. O surto pandémico de coronavírus que a humanidade enfrentou nos últimos 2 anos levou ao estudo do alcance e consequências que gera no corpo humano, principalmente para implementar os mecanismos de defesa necessários para ultrapassar a pandemia, mas também para saber como o vírus afecta o corpo humano e quais seriam os protocolos médicos que permitem reduzir a taxa de mortalidade evidenciada até à data. Desde os primeiros casos de complicações da COVID-19, os tratamentos associados dependem da etiologia e da fisiopatologia que descrevem cada paciente. No caso do tratamento barotrauma, dependerá também do impacto clínico.

Palavras-chave: Barotrauma, Pneumomediastino, Pneumotórax, Pneumopericardium, Enfisema subcutâneo, Covid-19.

Introducción

El espectro clínico de las complicaciones por la enfermedad del nuevo coronavirus (COVID-19) es muy variado. Algunas de ellas comunes y otras no tanto como el neumomediastino y neumopericardio, entidades definidas como la presencia de aire en el mediastino y pericardio respectivamente que pueden presentarse raramente asociado al COVID-19. La asociación inusual de neumomediastino y neumopericardio espontáneo en la neumonía por COVID-19 se ha reportado escasamente a nivel mundial, además no está claro si traduce un estadio avanzado de la enfermedad. (Pérez, Rolón, Ríos, & Martínez, 2021)

El neumotórax, el neumomediastino y el enfisema subcutáneo de etiología no infecciosa son entidades generalmente benignas y de curso autolimitado, asociadas, usualmente, a procedimientos invasivos, cirugías o ventilación mecánica. (Valerga & Palmero, 2021)

Neumomediastino, neumotorax, neumopericardio y enfisema subcutáneo son algunos barotraumas que pueden ser asociados a la ventilación mecánica. Se hace el presente estudio debido a la incidencia de la ventilación mecánica vista la falla respiratoria que derivan las neumonías víricas producidas por el reciente brote del virus SARS-COV-2 y la enfermedad de la COVID-19.

Metodología

Se realiza estudio bibliográfico utilizando el motor de búsqueda Google académico que deriva trabajos científicos registrados en índices de valor académico como Elsevier, Pubmed, Scielo entre otros repositorios universitarios.

Los descriptores utilizados han sido “Neumomediastino”, “neumotórax”, “neumopericardio”, “enfisema subcutáneo”, “complicaciones asociadas a la ventilación mecánica por COVID-19”, “Barotraumas” y la combinación de ellos para analizar y escoger la

información más relevante de los trabajos encontrados expuestos organizada y resumidamente en el presente trabajo de investigación.

Resultados

Neumomediastino (Enfisema mediastínico o Síndrome de Hamman)

Es la presencia de aire u otro gas en el mediastino. Se trata de una entidad que se produce tras un incremento súbito de la presión intratorácica, con la consiguiente ruptura alveolar y flujo de aire hacia el mediastino y estructuras adyacentes. Pueden coexistir neumotórax, enfisema subcutáneo, neumopericardio e neumoperitoneo. La clínica sugestiva incluye toracalgia, disnea, disfagia y edema subcutáneo crepitante (si existe enfisema subcutáneo). El signo de Hamman es patognomónico, aunque ni siempre sea objetivable. (Almeida, Costa, & Gondinho, s.f)

Puede ser clasificado en espontáneo (SPM) o traumático, causado por un traumatismo cerrado o penetrante o por una lesión yatrogénica como las producidas tras ventilación mecánica. Algunos autores también distinguen entre neumomediastino primario o secundario, debido a enfermedades pulmonares subyacentes como fibrosis quística o asma. Es más común en recién nacidos, secundario a maniobras de resucitación cardiopulmonar. (Díez, 2016)

En cuanto a la patogenia, el aire puede alcanzar el mediastino por 3 vías: 1) En caso de neumotórax con rotura de la pleura mediastínica, y entrada del aire al mediastino, más frecuentemente secundario a ventilación mecánica 2) Por aumento de la presión intraalveolar, con rotura de los alvéolos terminales y disección del aire liberado en el espacio perivascular con salida al mediastino a través del hilio, más frecuentemente en crisis de tos o broncoespasmo 3) Por rotura traqueobronquial o esofágica secundario a traumatismos torácicos o vómitos. (Díez, 2016)

El movimiento del aire en el tejido celular subcutáneo evita la acumulación de presión en el mediastino. Raramente la presión se acumula en mediastino ocasionando un neumomediastino a tensión. En la mayoría de los casos, existe un desencadenante. El más frecuente encontrado es la crisis aguda de asma (un tercio de los casos). Otros casos descritos pueden ser secundarios a maniobras Valsalva (actividad física intensa y mantenida, tos, inhalación de drogas), vómitos incoercibles con rotura esofágica, infecciones respiratorias, cetoacidosis diabética, inhalación de cuerpo extraño, extracción dentaria, inflar globos, y barotrauma (volar o bucear). En una revisión sobre mediastino espontáneo, los síntomas de presentación más frecuentes fueron: dolor torácico, disnea, odinofagia, tos, enfisema

subcutáneo, dolor en el cuello. Es importante preguntar al hacer la historia clínica por los factores predisponentes (asma, vómitos repetidos, tos vigorosa o traumatismo) y por el antecedente de consumo de drogas por inhalación y alucinógenas ya que además pueden causar una extraordinaria y sostenida actividad física. (Díez, 2016)

La radiografía de tórax confirma el diagnóstico, reservándose la tomografía computarizada (TC) torácica para definir la extensión y la gravedad de la patología. Los casos no complicados resuelven generalmente sin secuelas tras tratamiento de soporte (analgesia, reposo y evitar maniobras que incrementen la presión pulmonar) y de la patología subyacente. (Almeida, Costa, & Gondinho, s.f)

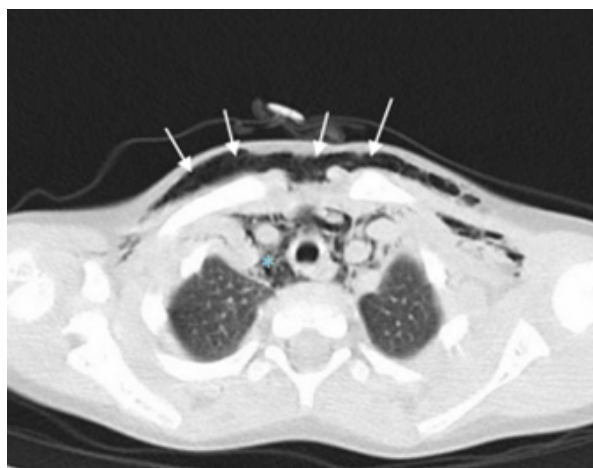

Figura 1. Tomografía computarizada torácica demostrando aire en el mediastino superior y anterior (*)

Fuente: (Almeida, Costa, & Gondinho, s.f)

Neumotórax

Es una afección clínica definida por la existencia de aire entre la pleura visceral y la parietal, que puede empeorar la ventilación y la oxigenación. Puede clasificarse en tres categorías: espontáneo (primario o secundario), traumático y yatrogénico, el espontáneo es el tipo más común. (Pérez López & Moreno Madrigal, 2021)

El neumotórax espontáneo primario es causado por la ruptura espontánea de una bulla subpleural. Sus factores de riesgo incluyen

tabaquismo, edad, complexión delgada, talla alta, sexo masculino, índice de masa corporal bajo, tos excesiva, ejercicio extenuante y edad entre 10 y 30 años. (Pérez López & Moreno Madrigal, 2021)

El neumotórax espontáneo secundario ocurre debido a una enfermedad pulmonar preexistente, como neumonía (incluida la generada por COVID-19). Otras causas incluyen tabaquismo, enfermedad pulmonar obstructiva crónica y deficiencia de alfa-1 antitripsina. La incidencia de neumotórax



espontáneo en pacientes con infección por SARS-CoV-2 es de 1%, aumentando en pacientes críticamente enfermos a 5.9%.^{2,5} (Pérez López & Moreno Madrigal, 2021)

Se especula que con la COVID-19 el neumotorax es secundario a la adhesión celular de neumocitos tipos I y II, lo que facilita el daño a la membrana alveolar, ruptura de los alvéolos y formación de lesiones pulmonares quísticas. Además, COVID-19 determina daño parenquimatoso isquémico, activación de fibroblastos, fibrosis pulmonar y tormenta de citocinas, todo lo cual puede derivar en la formación de exudado hacia los alvéolos y las vías aéreas pequeñas, causando obstrucción con un efecto de válvula y formando quistes. Además, el predominio periférico pulmonar visto en estudios de imagen de COVID-19 puede aumentar

el riesgo de formación de quistes periféricos, facilitando su ruptura hacia la cavidad pleural. Se ha considerado que el mayor esfuerzo respiratorio para compensar la discordancia ventilación/perfusión y la tos frecuente puede incrementar la presión intraalveolar y favorecer la ruptura de las lesiones quísticas. Asimismo, la presión positiva aplicada a pacientes con ventilación mecánica invasiva o no invasiva contribuye a ello. Reportes de autopsias de pacientes con COVID-19 indican predominantemente daño alveolar difuso, además de lesión capilar y neumonitis hemorrágica organizante grave. De acuerdo con esto, es razonable considerar que la estructura de los alvéolos puede ser frágil, lo que apoya la hipótesis de que la lesión parenquimatosa pulmonar produce ruptura septal y neumotórax como consecuencia. (Pérez López & Moreno Madrigal, 2021)

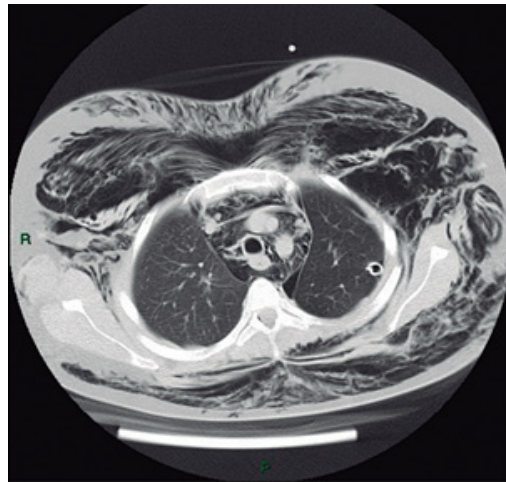


Figura 2. Tomografía axial computada de tórax: neumotórax izquierdo con tubo de drenaje, neumomediastino, neumopericardio y gran enfisema subcutáneo.

Fuente: (Valerga & Palmero, 2021)

Dada esta condición de benignidad, si bien las imágenes pueden resultar impactantes, la reabsorción del aire suele ocurrir en forma espontánea. Existe un potencial riesgo de complicaciones por acumulación masiva de aire, que puede comprometer la vida del paciente al interferir en la mecánica respiratoria y dificultar el retorno venoso. Frente a esta situación, puede apelarse a la realiza-

ción de pequeñas incisiones subcutáneas para liberar el aire acumulado, la inserción de un tubo torácico para drenar el neumotórax (si está presente) o la mediastinoscopia en los casos de neumomediastino a tensión. (Valerga & Palmero, 2021)

Neumopericardio

Es una entidad infrecuente debida a la presencia de contenido gaseoso en la cavidad pericárdica, motivada por el establecimiento de una comunicación entre el pericardio y estructuras vecinas con contenido aéreo y, menos frecuentemente, debido a infecciones por gérmenes productores de gas. Aunque se han comunicado casos de neumopericardio espontáneo idiopático, su causa más frecuente estraumática, (ingesta de cuerpos extraños, iatrogénicas).

Neumopericardio de causa iatrogénica:

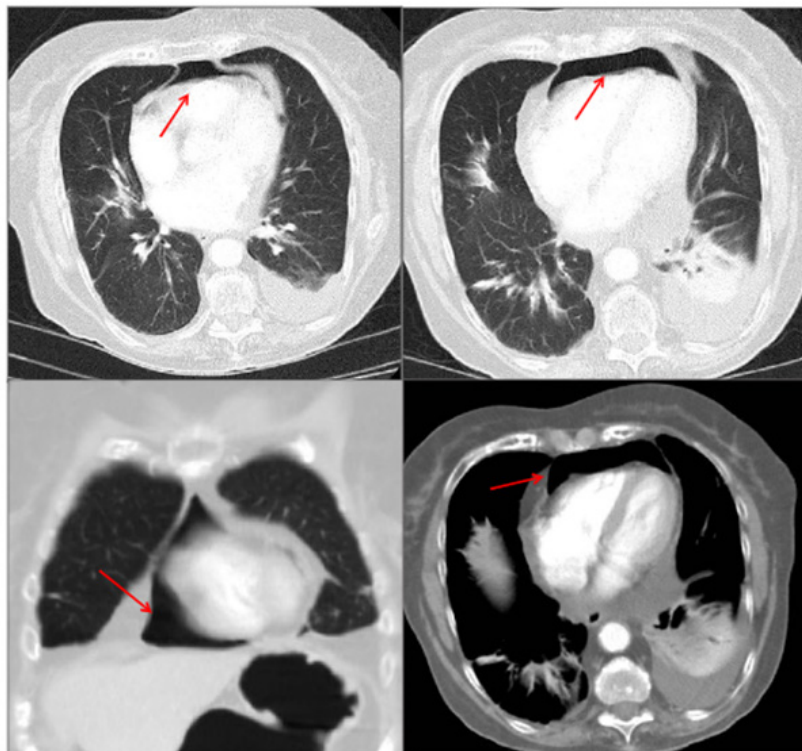


Figura 3. TC tórax: ventana de pulmón a y b).-corte axial y c).-coronal, d) ventana de mediastino en axial, (flechas).

Fuente: (Cartón Sánchez, y otros, 2020)

Según Friedberg, el neumopericardio puede originarse:

1. Por perforación traumática.
2. Por perforación de un órgano vecino que contenga aire y se abra en el pericardio o viceversa.
3. Por introducción artificial de aire en el pericardio intencional o accidentalmente.
4. Por presencia de gas cuando el pericardio se infecta por bacilos productores de gas (gangrena).

La presencia de aire en la cavidad pericárdica es generalmente asintomática o produce pocos síntomas, salvo muy raros casos con sensación de opresión torácica; sucediendo que la enfermedad primaria o causal lo enmascara o disimula. (Alfonso, Valdés, Fernandez, Popov, & Valls, 2019)

Las infecciones por gérmenes productores de gas, habitualmente oportunistas pueden producir acúmulo de gas y pus en cavidad pericárdica (piohidroneumopericardio) representando una complicación mortal en

la mayoría de los casos. El diagnóstico se realiza por estudio radiológico y dependiendo del factor etiológico se presentarán formas clínicas variadas. El tratamiento depende del grado de afectación clínica que produzca. En los casos con taponamiento cardiaco debe realizarse inmediatamente punción y aspiración del aire y colocación de un drenaje pericárdico para evitar la re acumulación. El pronóstico en los casos severos es malo, con una mortalidad del 90%, siendo la muerte súbita la principal complicación. (Santos, Valero, Carmona, & Rodríguez, 2020)

Enfisema subcutáneo

El enfisema subcutáneo ocurre cuando el aire entra por debajo de la piel y entre los tejidos blandos. Esto suele ocurrir en los tejidos blandos de la pared torácica o el cuello, pero también puede extenderse a otras partes del cuerpo. Puede surgir como resultado de una serie de procesos incluyendo el trauma contuso o penetrante, pneumotórax por barotrauma, infección, malignidad, o como complicación de procedimientos quirúrgicos, e inclusive de forma espontánea. (Peña Pérez, Carrillo Esper, Meza Márquez, & Martínez Baltazar, 2021)

El enfisema subcutáneo se origina por la difusión de aire a través de los planos profundos por dos mecanismos: por el paso de aire desde el espacio alveolar debido a un incremento de presión en la vía aérea tras la insuflación, así como a partir del gas del tracto gastrointestinal tras la disrupción de la mucosa. (Menéndez, Padilla, Villarejo, & García, 2012)

El signo más común visible y el síntoma del enfisema subcutáneo es el aumento de volumen alrededor del cuello acompañado de dolor torácico. Otros signos y síntomas incluyen dolor en la garganta, dolor en el cuello, dificultad para deglutir, dificultad para respirar, sibilancias y distensión. Por lo tanto, a menudo causa síntomas mínimos, no es peligroso en sí mismo y no requiere de un tratamiento específico. Sin embargo,

si compromete los tejidos más profundos de la salida torácica, el pecho y la pared abdominal, será una condición grave y estresante que amenaza la vida. Se llega a complicar por restricción de la reexpansión pulmonar completa y conducir a una elevación en la presión de la vía respiratoria, condicionar acidosis respiratoria grave, fracaso ventilatorio, disfunción del marcapasos y «fenómeno de tensión». (Peña Pérez, Carrillo Esper, Meza Márquez, & Martínez Baltazar, 2021)

El enfisema subcutáneo a menudo representa un dilema de manejo. Éste debe comenzar con un esfuerzo concertado para identificar la causa ofensiva de la disección subcutánea del aire. Se han descrito varios abordajes, incluyendo el uso de incisiones cutáneas, agujas y drenajes subcutáneos, y la mediastinotomía cervical. Por lo general, el enfisema subcutáneo es secundario a un desgarro en el tejido pulmonar. Después de la ruptura alveolar, el aire se mueve preferentemente desde el intersticio pulmonar a lo largo de las vainas broncovasculares hasta el hilio pulmonar desde donde puede pasar superficialmente hasta la fascia endobronquial hacia la entrada torácica. Por lo tanto, el mejor sitio para la descompresión del enfisema subcutáneo es a nivel de la entrada torácica. En los pacientes con tubo de toracostomía para la corrección de pneumotórax, el enfisema subcutáneo se puede desarrollar siempre que la pleura parietal se rompa, creando una vía para el paso del aire hacia el tejido subcutáneo. (Peña Pérez, Carrillo Esper, Meza Márquez, & Martínez Baltazar, 2021)

A la fecha, la única clasificación descrita para estimar la severidad del enfisema subcutáneo es la publicada por Aghajanzadeh9 en 2015, donde lo estratifica en cinco grados con base en la extensión y áreas afectadas:

1. circunscrito sólo a la base del cuello,
2. todo el cuello,

3. pectoral mayor,
4. tórax y cuello,
5. tórax, cuello, cara, piel cabelluda, extremidades superiores, pared abdominal y escroto. (Peña Pérez, Carrillo Esper, Meza Márquez, & Martínez Baltazar, 2021)

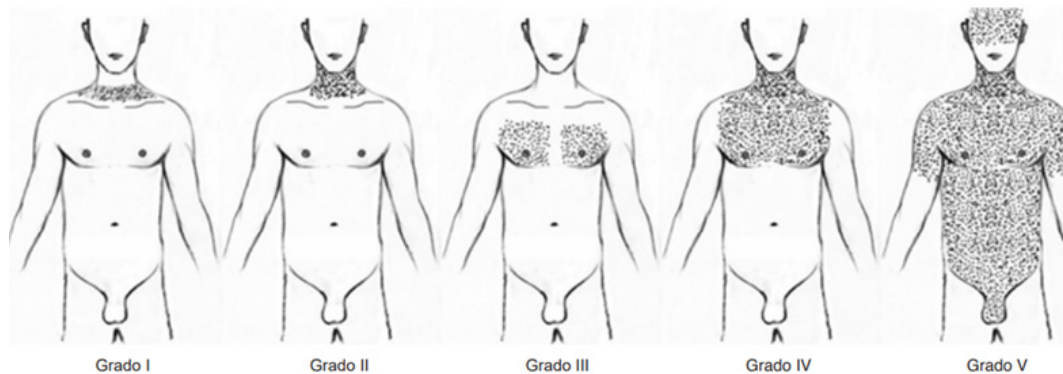


Figura 4. Clasificación de la severidad del enfisema subcutáneo.

Fuente: Adaptado de: Aghajanzadeh M, et al. (Peña Pérez, Carrillo Esper, Meza Márquez, & Martínez Baltazar, 2021)

Conclusiones

Las afecciones descritas se encuentran dentro de los llamados Barotraumas relacionados a la ventilación mecánica, aunque la ciencia médica describe que su desarrollo puede ocurrir de forma espontánea.

El brote pandémico por coronavirus al que se ha enfrentado la humanidad en los últimos 2 años ha llevado al estudio del alcance y las consecuencias que genera en el cuerpo humano, principalmente para implementar los mecanismos de defensa necesarios para superar la pandemia, pero también para conocer de que manera afecta el virus en el cuerpo humano y cuales serían los protocolos médicos que permitan reducir el índice de mortalidad evidenciado hasta la fecha.

Desde los primeros casos de complicaciones por la COVID-19 los tratamientos asociados dependen de la etiología y la fisiopatología que describa cada paciente. En el caso del tratamiento del barotrauma, también va a depender de la repercusión clínica.

Para el neumoperitoneo el tratamiento suele ser conservador; sin embargo, se han descrito casos en lo que se ha hecho necesaria una descompresión quirúrgica para evitar un síndrome compartimental abdominal. La clínica juega un papel fundamental en el seguimiento y conducta a tomar. Si se trata de un neumoperitoneo a tensión con grave deterioro hemodinámico y respiratorio, con hipotensión arterial con disminución del gasto cardíaco y aumento de las resistencias periférica y con disminución del retorno venoso, causantes de hipoxemia, hipercapnia y gran elevación de las presiones de la vía aérea. es preciso realizar una descompresión abdominal de inmediato mediante un drenaje intraperitoneal o practicar una laparotomía descompresiva; con esto se logra habitualmente superar el riesgo de muerte. (Cruz Ramos, Pérez Fernandez, Herrera García, & Granados Navas, 2010)

Bibliografía

Alfonso, L., Valdés, D., Fernandez, A., Popov, E., & Valls, O. (2019). Neumopericardio no traumático Presentación de un caso. *Revista cubana de medicina*, 12, 87-94. Obtenido de <http://revmedicina.sld.cu/index.php/med/article/view/269>

- Almeida, V., Costa, R., & Gondinho, S. (s.f). Neumomediastino espontáneo en un primer episodio de disnea. REvista Electrónica de portales Médicos. Obtenido de https://www.researchgate.net/profile/Susana-Gomes-4/publication/331792482_Neumomediastino_espontaneo_en_un_primer_episodio_de_disnea/links/5f95975292851c14bce5b0c8/Neumomediastino-espontaneo-en-un-primer-episodio-de-disnea.pdf
- Cartón Sánchez, P., Rosa, L. P., Sevilla Redondo, G., Fuentes Alija, J., Osorio Aíra, S., & Castañeda Cruz, C. (2020). El pericardio: Anatomía, patología y técnicas de imagen. 35 Congreso Nacional. Zaragoza: Sociedad Española de Radiología Médica.
- Cruz Ramos, J., Pérez Fernandez, L., Herrera García, W., & Granados Navas, J. (2010). Neumoperitoneo causado por ventilación mecánica asistida. *Acta Pediátrica Mexicana*, 31(4), 166-173. Obtenido de http://repositorio.pediatrica.gob.mx:8180/bitstream/20.500.12103/432/1/Tesis2011_68.pdf
- Díez, R. (2016). Neumomediastino espontáneo con Neumopericardio. FML. *Revista de Medicina de Familia y Atención Primaria*, 20(5), 5.
- Menéndez, P., Padilla, D., Villarejo, P., & García, A. (2012). Neumoperitoneo, neumoretroperitoneo, neumotórax bilateral, neumomediastino y enfisema subcutáneo secundario a CPRE. *Revista de Gastroenterología del Perú*, 32(1), 94-97. Obtenido de http://www.scielo.org.pe/scielo.php?script=sci_arttext&pid=S1022-51292012000100014&lng=es&nrm=iso. ISSN 1022-5129.
- Peña Pérez, C. A., Carrillo Esper, R., Meza Márquez, J. M., & Martínez Baltazar, Y. I. (2021). Enfisema subcutáneo extenso. *Medicina Crítica*, 35(2), 101-105. doi:doi: 10.35366/99531
- Pérez López, K. P., & Moreno Madrigal, L. G. (2021). Neumotórax y neumomediastino espontáneos en pacientes con neumonía por COVID-19. *Medicina Interna de Mexico*, 37(1), 152-156. doi:<https://doi.org/10.24245/mim.v37i1.4755>
- Pérez, D., Rolón, A., Ríos, C., & Martínez, V. (2021). Neumomediastino y neumopericardio espontáneo en paciente con covid-19; REPORTE DE CASO. *Revista Salud Pública de Paraguay*, 11(1), 107-111. doi:
- Santos, A., Valero, A., Carmona, A., & Rodríguez, M. (2020). Neumopericardio. Presentación de tres casos. *Revista cubana de Cardiología y Cirugía Cardiovascular*, 26(1). Obtenido de <https://www.mediagraphic.com/pdfs/cubcar/ccc-2020/ccc201i.pdf>
- Valerga, M., & Palmero, D. (2021). Neumotórax, neumomediastino y enfisema subcutáneo en una paciente con covid-19. *Revista de la Asociación Médica Argentina*, 134, 24-26. Obtenido de https://www.ama-med.org.ar/uploads_archivos/2275/Rev-4-2021_Pag-24-26_Neumotorax_VALERGA.pdf

CITAR ESTE ARTICULO:

Moran Santana, D. J., Paredes Zambrano, K., Turaren Gonzalez, J. L., & Navarrete Ponce, E. A. (2022). Barotraumas asociados a la ventilación mecánica en COVID-19 Neumomediastino, neumotorax, neumopericardio y enfisema subcutaneo. *RECIAMUC*, 6(1), 434-442. [https://doi.org/10.26820/reciamuc/6.\(1\).enero.2022.434-442](https://doi.org/10.26820/reciamuc/6.(1).enero.2022.434-442)

