



DOI: 10.26820/reciamuc/5.(1).ene.2021.258-265

URL: <https://reciamuc.com/index.php/RECIAMUC/article/view/617>

EDITORIAL: Saberes del Conocimiento

REVISTA: RECIAMUC

ISSN: 2588-0748

TIPO DE INVESTIGACIÓN: Artículo de revisión

CÓDIGO UNESCO: 32 Ciencias Médicas

PAGINAS: 258-265







Caracterización clínica de otitis externa maligna

Clinical characterization of malignant otitis externa

Caracterização clínica da otite maligna externa

**Paola Fernanda Villafuerte Arias¹; Pamela Vanessa Carvajal Aguirre²;
Nathalie Alejandra Cahueñas Rosero³; Jorge Andrés Vera Bermeo⁴**

RECIBIDO: 10/11/2020 **ACEPTADO:** 29/11/2020 **PUBLICADO:** 31/01/2021

1. Médico General En Funciones Hospitalarias Hospital Baca Ortiz; Quito, Ecuador; paovillafuertearias@gmail.com;  <https://orcid.org/0000-0001-5188-9717>
2. Médico General; Investigadora Independiente; Quito, Ecuador; carvajalpamela08@gmail.com;  <https://orcid.org/0000-0003-4898-2050>
3. Médico General; Investigadora Independiente; Quito, Ecuador; nathaliealejandra1@gmail.com;  <https://orcid.org/0000-0002-8631-6270>
4. Médico Rural; Puesto de Salud Miazal; Quito, Ecuador; jorge-ry@hotmail.com;  <https://orcid.org/0000-0001-6086-3914>

CORRESPONDENCIA

Paola Fernanda Villafuerte Arias
paovillafuertearias@gmail.com

Quito, Ecuador

RESUMEN

La otitis externa es una patología frecuente en muchas consultas generales. Una de las complicaciones más temidas de esta infección es la otitis externa maligna (OEM). La OEM es una osteomielitis del hueso temporal producida por *Pseudomonas*. Suele producirse en pacientes de edad avanzada con diabetes o en pacientes inmunocomprometidos. El objetivo general del presente estudio es plasmar las generalidades acerca de la caracterización clínica de la otitis externa maligna: factores de riesgo o predisponentes de la infección, signos y síntomas, características que presentan los pacientes a la exploración física y afecciones extra auriculares, así como algunas características de las pruebas de laboratorio e imágenes. El modelo de investigación es una revisión de tipo documental bibliográfico. Se encontró que los factores de riesgo son elementos esenciales para la sospecha de la existencia de la OEM. En tal sentido, es susceptible de padecerla todo paciente inmunocomprometido, sometido a radioterapia o quimioterapia, de edad avanzada y/o con diabetes mellitus. Entre sus principales signos y síntomas se encuentran la otalgia intensa, la otorrea y la cefalea. A la exploración física de estos pacientes generalmente se encuentra secreción amarillenta o verdosa, pastosa y purulenta que cubre un conducto auditivo externo (CAE) inflamado y edematoso, con tejido de granulación y áreas ulceradas sobre todo en la pared inferior del CAE, en algunas ocasiones se observan zonas abscesificadas. Por último, la otitis externa maligna es una entidad clínica infrecuente, no obstante, potencialmente fatal. Como en muchas patologías la clave de un diagnóstico oportuno y certero es fundamental para evitar sus complicaciones y erradicar la infección. El diagnóstico se debe fundamentar tanto en la historia clínica como en la exploración física, comparando y relacionando los hallazgos con pruebas de laboratorio e imagen. El diagnóstico oportuno es esencial para minimizar el riesgo de complicaciones.

Palabras clave: Caracterización, clínica, otitis, externa, maligna.

ABSTRACT

External otitis is a frequent pathology in many general consultations. One of the most feared complications of this infection is malignant external otitis (OEM). OEM is an osteomyelitis of the temporal bone caused by *Pseudomonas*. It usually occurs in elderly patients with diabetes or in immunocompromised patients. The general objective of this study is to capture the generalities about the clinical characterization of malignant external otitis: risk factors or predisposing factors of the infection, signs and symptoms, characteristics that patients present on physical examination and extra-aural affections, as well as some characteristics of laboratory tests and images. The research model is a bibliographic documentary type review. Risk factors were found to be essential elements for the suspicion of the existence of OEM. In this sense, any immunocompromised patient, subjected to radiotherapy or chemotherapy, of advanced age and / or with diabetes mellitus, is susceptible to suffering from it. Among its main signs and symptoms are severe earache, otorrhea and headache. On physical examination of these patients, a yellowish or greenish, pasty and purulent discharge is usually found covering an inflamed and edematous external auditory canal (EAC), with granulation tissue and ulcerated areas, especially in the lower wall of the EAC, sometimes abscessed areas are observed. Lastly, malignant otitis externa is a rare but potentially fatal clinical entity. As in many pathologies, the key to a timely and accurate diagnosis is essential to avoid complications and eradicate the infection. The diagnosis should be based on both the medical history and the physical examination, comparing and relating the findings with laboratory and imaging tests. Timely diagnosis is essential to minimize the risk of complications.

KeyWords: Characterization, clinical, otitis, external, malignant.

RESUMO

As otites externas são uma patologia frequente em muitas consultas gerais. Uma das complicações mais temidas desta infecção é a otite externa maligna (OEM). A OEM é uma osteomielite do osso temporal causada por *Pseudomonas*. Ocorre normalmente em doentes idosos com diabetes ou em doentes imunocomprometidos. O objectivo geral deste estudo é captar as generalidades sobre a caracterização clínica da otite externa maligna: factores de risco ou factores predisponentes da infecção, sinais e sintomas, características que os doentes apresentam no exame físico e afecções extra-aurais, bem como algumas características dos testes e imagens de laboratório. O modelo de investigação é uma revisão de tipo documental bibliográfico. Os factores de risco foram considerados como elementos essenciais para a suspeita da existência de OEM. Neste sentido, qualquer paciente imunocomprometido, sujeito a radioterapia ou quimioterapia, de idade avançada e/ou com diabetes mellitus, é susceptível de sofrer da mesma. Entre os seus principais sinais e sintomas encontram-se graves dores de ouvidos, otorreia e dores de cabeça. No exame físico destes pacientes, é normalmente encontrado um corrimento amarelado ou esverdeado, pastoso e purulento cobrindo um canal auditivo externo (CAA) inflamado e edematoso, com tecido de granulação e áreas ulceradas, especialmente na parede inferior da CAA, por vezes são observadas áreas abscessadas. Por último, a otite externa maligna é uma entidade clínica rara mas potencialmente fatal. Como em muitas patologias, a chave para um diagnóstico atempado e preciso é essencial para evitar complicações e erradicar a infecção. O diagnóstico deve basear-se tanto na história médica como no exame físico, comparando e relacionando os resultados com testes laboratoriais e de imagem. O diagnóstico atempado é essencial para minimizar o risco de complicações.

Palavras-chave: Caracterização, clínica, otite, externa, maligno, maligno.

Introducción

La otitis externa es una patología de alta incidencia en la población mundial. Durante años llegó a caracterizarse por ser propia de los países tropicales, no obstante, con el incremento de la frecuencia de viajes internacionales y la práctica de deportes acuáticos, hoy en día, se ha transformado en una consulta bastante frecuente. (Larach & Astorquiza, 2016, p. 898)

Esta infección puede llegar a “diseminarse desde el piso del conducto auditivo hacia los tejidos adyacentes y hasta los huesos en la base del cráneo, ocasionando complicaciones mayores, entre las que se encuentra la otitis externa maligna”. (Enciclopedia Médica ADAM, 2021)

La otitis externa maligna, también llamada osteomielitis de la base del cráneo u otitis externa necrosante, es una osteomielitis del hueso temporal producida por *Pseudomonas*. Suele producirse en pacientes de edad avanzada con diabetes o en pacientes inmunocomprometidos. Con frecuencia se origina por una otitis externa por *Pseudomonas*. Asimismo, se ha identificado *Staphylococcus aureus* meticilinorresistente (MRSA) también como agente causal. La otitis externa maligna se caracteriza por otalgia profunda intensa y persistente, otorrea purulenta maloliente y tejido de granulación o hueso expuesto en el conducto auditivo. (Kesser, 2019)

Larach & Astorquiza, (2016) refieren que de “un 20 a 40% de los pacientes con otitis externa maligna presenta parálisis de un nervio craneal durante su evolución, siendo el nervio facial el más frecuentemente comprometido. También pueden afectarse el IX, X y XI por compromiso del foramen yugular”. (p. 903)

Igualmente, Mojena, Santisteban, García, Rodríguez & Cardero, (2017) destacan que en aquellos pacientes en los cuales la otitis externa maligna no se detecta a tiempo y por esa razón no pueden ser tratados oportu-

namente, “la mortalidad es de 20% cuando no existe afectación de los pares craneales, de alrededor de 50% en presencia de parálisis facial y de 60-80% en los casos más complicados”. (p. 292)

En consecuencia, resulta fundamental el diagnóstico preciso y oportuno de esta entidad clínica. Es imperioso que los profesionales de la salud de cualquier servicio, así como el público en general, dispongan de material científico actualizado acerca de la otitis externa maligna, especialmente de la caracterización clínica con la finalidad de llevar a cabo un diagnóstico temprano y evitar sus complicaciones.

El objetivo general del presente estudio es plasmar las generalidades acerca de la caracterización clínica de la otitis externa maligna: factores de riesgo o predisponentes de la infección, signos y síntomas, características que presentan los pacientes a la exploración física y afecciones extra auriculares, así como algunas características de las pruebas de laboratorio e imágenes.

Materiales y métodos

El presente estudio fue desarrollado por medio de material científico digitalizado, ubicado y analizado durante los meses de enero y febrero de 2021. Se elaboró en el marco de un estudio de tipo documental bibliográfico.

Para la búsqueda de este material se formularon ecuaciones, con palabras clave, operadores lógicos y booleanos, en determinadas bases de datos y/o buscadores especializados, tales como: SciELO, Researchgate, Medigraphic, entre otros. Asimismo, se usaron páginas web relacionadas con el área de la salud, con amplio reconocimiento científico a nivel nacional e internacional, entre las que destacamos: Manuales MSD, MedlinePlus, entre otras.

Algunas de las formulaciones y descriptores utilizados con los que se obtuvieron mejores resultados fueron los siguientes: “otitis”;

“otitis externa maligna”; “clínica de la otitis externa maligna”; “signos y síntomas otitis externa maligna”; “factores de riesgo de la otitis externa maligna”. La información obtenida fue filtrada bajo los criterios de idioma (español); disponibilidad del contenido (completo); periodo de publicación (2014-2021), tipo de estudio: revisiones sistemáticas, de cohorte y de casos o de controles, informe de casos; y, clase de material bibliográfico (consensos, manuales, ensayos, tesis de grado, posgrado o doctorado, informes y otras clases de contenidos).

Asimismo, se seleccionaron los recursos antes mencionados en base a su producción, aval o promoción por parte de instituciones, entes, organizaciones, sociedades o asociaciones de profesionales en el área de la salud, de carácter público o privado, nacionales, internacionales o multilaterales con reconocimiento científico dentro de la comunidad de la salud.

Por último, fueron desestimados aquellos contenidos repetidos (duplicados), editoriales, anotaciones académicas y otros tipos de materiales bibliográficos de escaso valor científico, con bajo nivel de evidencia o aportado por tratadistas sin acreditación en el área de la salud o medicina.

Resultados

Acerca de la otitis externa maligna, también llamada otitis externa necrotizante progresiva y otitis maligna necrotizante, Radillo, Valencia, Mancilla, Rojas & Tafolla, (2018) la definen como la infección del hueso temporal poco común, pero potencialmente fatal, que afecta mayormente a pacientes inmunocomprometidos, como enfermos de edad avanzada con diabetes mellitus (90%), pacientes sometidos a quimioterapia o radioterapia, malnutrición e hipogammaglobulinemia. “Comienza en el conducto auditivo externo, secundario a microtraumatismos autoinflingidos o iatrogénicos, y se extiende dentro de la región del hueso temporal y estructuras adyacentes, y puede ocasionar una osteomielitis de la base del cráneo”. (p. 29)

Factores de riesgo

Mojena, Santisteban, García, Rodríguez, & Cardero, (2017) destacan la importancia de considerar, para el diagnóstico de otitis externa maligna, los siguientes factores pre disponentes:

- Diabetes mellitus (especialmente en períodos de hiperglucemia o acidosis)
- Edad avanzada
- Radioterapia en el hueso temporal
- Inmunosupresión. (p. 295)

Diabetes Mellitus

En los pacientes diabéticos, la infección es una de las complicaciones más frecuentes, porque dificultan el control de la enfermedad y la tasa de mortalidad debido a estas infecciones es elevada. Igualmente, es posible que las infecciones virales provoquen la diabetes. En este proceso infeccioso, la flora microbiana se altera por la colonización por estafilococos, anaerobios y levaduras; se afectan los polimorfonucleares; la hiperglucemia trastorna la función fagocítica; disminuye la quimiotaxis; se modifica la fórmula linfocitaria y falla la inmunidad celular con tendencia a la necrosis tisular con formación de gas en los tejidos, también se observa mayor incidencia de bacteriemias y complicaciones viscerales. Según los criterios propuestos por la Organización Mundial de la Salud (OMS) para esta enfermedad, se acepta que un paciente tiene una otitis maligna del diabético (OMD) cuando se cumplen, al menos, tres de los requisitos siguientes:

- Detección de *Pseudomona aeruginosa* en el estudio bacteriológico de la secreción ótica.
- Otitis externa o media persistente.
- Presencia de tejido de granulación en el conducto auditivo externo.
- Afectación de tejidos blandos y óseos

vecinos.

- Afectación neurológica (toma de pares craneales, meningitis, absceso cerebral, entre otros).
- Confirmación radiológica de osteomielitis del CAE, celdas mastoideas o de la base del cráneo. (Pérez, Toledo, & Iznaiga, 2019)

Edad avanzada

La frecuencia de la OEM en adultos mayores se atribuye, conforme a datos epidemiológicos recientes, a que la diabetes mellitus es la quinta enfermedad más comúnmente observada en la senectud. De hecho, la otitis externa maligna afecta en particular a personas diabéticas no insulino dependientes, por lo general con más de 5 años de serlo y de avanzada edad, en quienes suele diagnosticarse tardíamente la grave inflamación del oído por confundirla con una irritación de menor importancia del conducto auditivo externo. (Mojena et al., 2017, p. 293)

Inmunosupresión

“Los pacientes inmunocomprometidos son más propensos a padecer otitis externa maligna² debido a que tienen microangiopatía, endarteritis del canal auditivo y la disminución de la funcionalidad de los polimorfonucleares”. (Radillo, Valencia, Mancilla, Rojas, & Tafolla, 2018, p. 29)

Signos y síntomas

Casamitjana, Chamizo, & Rigo, (2019) explican que la clínica de la otitis externa maligna es muy inespecífica y deberá sospecharse ante cualquier otitis externa de evolución poco favorable en pacientes con comorbilidades. Entre sus principales síntomas se encuentran:

- Otagia intensa, es el síntoma más constante.
- Otorrea
- Sensación de plenitud ótica

- Cefalea. (p. 13, 14)

Exploración física

Balcázar & Ramírez, (2014) refieren acerca de la exploración física de pacientes con otitis externa maligna, lo siguiente:

A la exploración el conducto auditivo externo es eritematoso y edematoso, se puede ver tejido de granulación o hueso expuesto en el suelo del canal en la unión hueso-cartílago. En la mayoría de los casos la membrana timpánica y el oído medio parecen sanos y no se involucran, pero en algunos casos, pueden estar obstruidos por tejido de granulación o por un pólipo. Los autores en el caso presentado describen al examen otológico algunas características comunes en los casos de otitis externa maligna tales como aumento de volumen y eritema en pabellón auricular izquierdo, además de costras melicéricas en conducto auditivo externo acompañadas de otorrea purulenta (ver Figura 1). (p. 105-107)

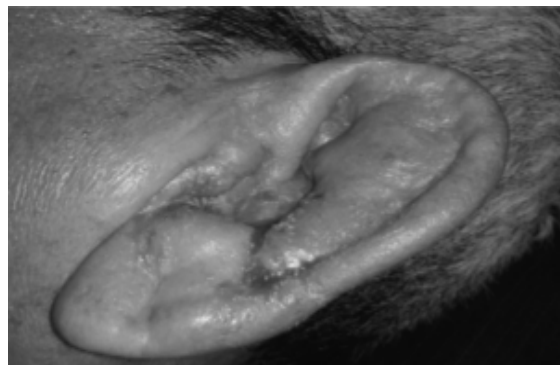

Figura 1. Oído con tejido de granulación, costras melicéricas y otorrea purulenta.

Fuente: “Otitis externa maligna. Balcázar, R. & Ramírez, Y. (2014). Revista de Especialidades Médicas Quirúrgicas. 19. p. 105. URL: <https://www.medigraphic.com/pdfs/quirurgicas/rmq-2014/rmq141o.pdf>

Asimismo, Díaz, Zannin, & Jiménez, (2014) coinciden en que, en la exploración, la otoscopia muestra “secreción amarillenta o verdosa, pastosa y purulenta que cubre un CAE inflamado y edematoso, con tejido de granulación y áreas ulceradas sobre todo

en la pared inferior del conducto auditivo externo (CAE), en algunas ocasiones se observan zonas abscesificadas”. En algunos casos no se llega a visualizar la membrana timpánica. (p. 6)

Por otra parte, Chiappe, Astocondor, Chávez, García, & Montalvoc, (2016) en su estudio exponen un caso de una mujer con VIH que presentó otitis externa maligna con las siguientes manifestaciones físicas:

La paciente presentó a la exploración física eritema y flogosis periauricular derecha, otorrea purulenta, con rasgos sanguinolentos y necrosis en el conducto auditivo externo (ver Figura 2). Asimismo, úlcera necrótica en el primer dedo izquierdo, indolora a la palpación, de bordes elevados e indurados y flogosis circundante. En el abdomen, hepatoesplenomegalia leve y el examen neurológico confirmó la parálisis facial periférica derecha. El resto del examen físico fue considerado no contributorio. (p.39)

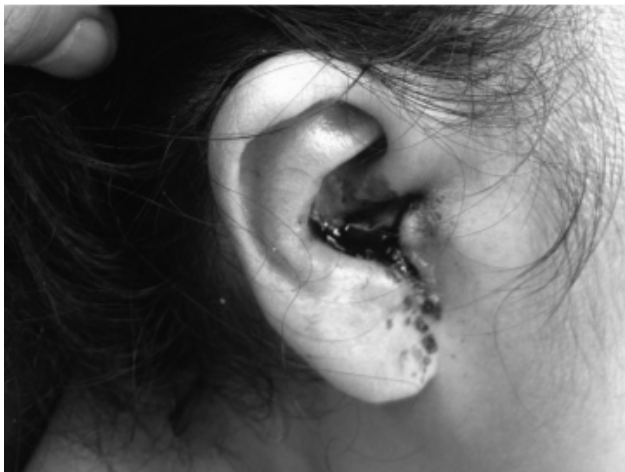

Figura 2. Secreción purulenta y necrosis del CAE. “Otitis externa maligna con ectima gangrenoso en un paciente con infección por VIH”.

Fuente: Chiappe, Astocondor, Chávez, García, & Montalvoc. (2016). Asociación Colombiana de Infectología. 20 (1). p. 40. URL: <http://www.scielo.org.co/pdf/inf/v20n1/v20n1a08.pdf>

Afecciones extra auriculares

Las afecciones extra auriculares que son parte de la clínica de la otitis externa maligna son el trismus y la lesión de pares craneales (el facial con mayor frecuencia).

La Universidad de Navarra, (2020) define el trismus como:

La contracción involuntaria tónica de los músculos de la mandíbula. Ante la sospecha de cualquier otalgia es necesario evaluar la función de la articulación temporomandibular mediante la palpación de las articulaciones con la apertura y el cierre de la boca y debe señalarse acerca de la existencia de trismo o evidencia de bruxismo. (Kaylie, 2019)

En los casos graves, puede producirse “parálisis del nervio facial y de los nervios craneales inferiores (IX, X u XI), a medida que esta infección erosiva, potencialmente letal se disemina en la base del cráneo desde el agujero estilomastoideo al foramen yugular y más allá”. (Kesser, 2019)

Características de las pruebas

“En el hemograma no suele aparecer leucocitosis, y en el resto de analítica únicamente destaca la elevación de marcadores inflamatorios, como la velocidad de sedimentación globular y/o proteína c reactiva”. (Díaz, Zannin, & Jiménez, 2014, p. 6)

En cuanto a las técnicas de imágenes Berrocal Zamora, (2015) refiere lo siguiente:

Con el uso de las técnicas de imagen se ha facilitado el diagnóstico. La tomografía computarizada permite evaluar la extensión de la enfermedad al macizo petroso, espacios subtemporales, peritubáricos, parafaríngeos y a la articulación temporomandibular. Sin embargo, no es una prueba específica dado que los signos iniciales son muy sutiles. La resonancia magnética es útil para definir la afectación de partes blandas, sobre todo las infratemporales, pero tiene poco valor en el seguimiento de los

pacientes. La gammagrafía ocupa un lugar importante en el diagnóstico y seguimiento. La gammagrafía ósea con Tc99m está considerada como el análisis de elección para el diagnóstico temprano. (p. 151)

Conclusiones

La otitis externa maligna es una entidad clínica infrecuente, no obstante, potencialmente fatal. Como en muchas patologías la clave de un diagnóstico oportuno y certero es fundamental para evitar sus complicaciones y erradicar la infección. El diagnóstico se debe fundamentar tanto en la historia clínica como en la exploración física, comparando y relacionando los hallazgos con pruebas de laboratorio e imagen.

Asimismo, los factores de riesgo son elementos esenciales para la sospecha de la existencia de la otitis externa maligna. En tal sentido, es susceptible de padecerla todo paciente inmunocomprometido, de edad avanzada y/o con diabetes mellitus.

El diagnóstico oportuno es esencial para minimizar el riesgo de complicaciones e incluso la muerte del paciente que presenta este tipo de infección ótica. También es la base para un tratamiento efectivo y eficaz.

Bibliografía

- Balcázar, L., & Ramírez, Y. (2014). Otitis externa maligna. *Revista de Especialidades Médicas Quirúrgicas*, 19, 104-109. Recuperado el 25 de Enero de 2021, de <https://www.medigraphic.com/pdfs/quirurgicas/rmq-2014/rmq141o.pdf>
- Bassa, S. (2015). Patología del oído en el adulto: Otitis externa aguda, Otitis Media Aguda y Otitis Media con Efusión. Pontificia Universidad Católica de Chile, Escuela de Medicina. Facultad de Medicina. Rodríguez, Alfredo. Recuperado el 18 de Enero de 2021, de <https://medicina.uc.cl/publicacion/patologia-del-oido-en-el-adulto-otitis-externa-aguda-otitis-media-aguda-y-otitis-media-con-efusion/>
- Berrocal Zamora, R. (2015). Otitis externa maligna. *Revista Médica de Costa Rica y Centroamérica*, 614, 149 - 152. Recuperado el 11 de Febrero de 2021, de <https://www.medigraphic.com/pdfs/rev-medcoscen/rmc-2015/rmc151zb.pdf>
- Casamitjana, J. F., Chamizo, J. J., & Rigo, A. (2019). Actualización en Otitis. Grupo Saned, Actualizaciones El Médico. Madrid: Sanidad y Ediciones S.L. Recuperado el 15 de Enero de 2021, de http://formaciones.elmedicointeractivo.com/registros_respon/224_OTITIS/documentacion/documentacion.pdf
- Chiappe, A., Astocondor, L., Chávez, G., García, Y., & Montalvoc, R. (2016). Otitis externa maligna con ectima gangrenoso en un paciente con infección por VIH. *Asociación Colombiana de Infectología*, 20(1), 38-41. Recuperado el 13 de Febrero de 2021, de <http://www.scielo.org.co/pdf/inf/v20n1/v20n1a08.pdf>
- Díaz, M., Zannin, I., & Jiménez, J. (2014). Patología inflamatoria del oído externo. Otitis externa. Otitis externa maligna. En S. E. Facial, Libro virtual de formación en ORL (pág. 2116). Sociedad Española de Otorrinolaringología y Patología Cervico Facial (SEORL - PCF). Recuperado el 05 de Febrero de 2021, de <https://seorl.net/PDF/Otologia/013%20-%20PATOLOG%3%8DA%20INFLAMATORIA%20DEL%20O%3%8DDO%20EXTERNO.%20OTITIS%20EXTERNA.%20OTITIS%20EXTERNA%20MALIGNA.pdf>
- Enciclopedia Médica ADAM. (08 de Febrero de 2021). MedlinePlus. Recuperado el 09 de Febrero de 2021, de <https://medlineplus.gov/spanish/ency/article/000672.htm#:~:text=La%20otitis%20externa%20maligna%20es,Quimioterapia>
- Kaylie, D. M. (2019). Manuales MSD. Recuperado el 20 de Febrero de 2021, de <https://www.msd-manuals.com/es/professional/trastornos-otorrinolaringol%C3%B3gicos/abordaje-del-paciente-con-problemas-auditivos/otalgia>
- Kesser, B. W. (2019). Manuales MSD. Recuperado el 20 de Enero de 2021, de <https://www.merckmanuals.com/es-us/professional/trastornos-otorrinolaringol%C3%B3gicos/trastornos-del-o%C3%ADdo-externo/otitis-externa-maligna>
- Larach, F., & Astorquiza, C. (2016). Otitis externa: diagnóstico y manejo práctico. *Revista Médica Clínica Las Condes*, 27(6), 898-90. Recuperado el 20 de Enero de 2021, de <https://www.elsevier.es/es-revista-revista-medica-clinica-las-condes-202-pdf-S0716864016301250>
- Mojena, G., Santisteban, F., García, Y., Rodríguez, Y., & Cardero, A. (2017). Caracterización clínica, epidemiológica y terapéutica de los pacientes con otitis externa maligna. *Medisan*, 21(3), 287-297. Recuperado el 22 de Enero de 2021, de <http://scielo.sld.cu/pdf/san/v21n3/san07203.pdf>

Pérez, T., Toledo, C., & Iznaga, N. (2019). Otitis externa maligna en el paciente diabético. *Revista cubana de Otorrinolaringología y Cirugía de Cabeza y Cuello*, 3(2). Recuperado el 12 de Febrero de 2021, de <http://www.revotorrino.sld.cu/index.php/otl/article/view/91/170>

Radillo, H., Valencia, N., Mancilla, B., Rojas, J., & Tafolla, E. (2018). Otitis externa maligna con afección neurocraneal. *Enfermedades Infecciosas y Microbiología*, 38(1), 27-32. Recuperado el 10 de Febrero de 2021, de <http://www.amimc.org.mx/wp-content/uploads/2018/08/EIM1-2018-1.pdf>

Universidad de Navarra. (2020). Clínica universidad de Navarra. Recuperado el 22 de Febrero de 2021, de <https://www.cun.es/diccionario-medico/terminos/trismus>



CITAR ESTE ARTICULO:

Villafuerte Arias, P. F., Carvajal Aguirre, P. V., Cahueñas Rosero, N. A., & Vera Bermeo, J. A. (2021). Caracterización Clínica de Otitis Externa Maligna. *RECIMAUC*, 5(1), 258-265. [https://doi.org/10.26820/reciamuc/5.\(1\).ene.2021.258-265](https://doi.org/10.26820/reciamuc/5.(1).ene.2021.258-265)