



DOI: 10.26820/reciamuc/4.(4).diciembre.2020.94-101

URL: <https://reciamuc.com/index.php/RECIAMUC/article/view/568>

EDITORIAL: Saberes del Conocimiento

REVISTA: RECIAMUC

ISSN: 2588-0748

TIPO DE INVESTIGACIÓN: Artículo de Revisión

CÓDIGO UNESCO: 32 Ciencias Médicas; 3201 Ciencias Clínicas

PAGINAS: 94-101



Volvulus intestinal

Intestinal Volvulus

Volvulo Intestinal

Cristian Hernan Hidalgo Romero¹; Andrea Jakeline Adrián Cajas²; Anell Catherine Yopez Vera³; Carlos Javier Quiros Rumba⁴

RECIBIDO: 23/09/2020 **ACEPTADO:** 17/10/2020 **PUBLICADO:** 24/12/2020

1. Médico; Investigador Independiente; Guayaquil, Ecuador; chidalgo_romero@hotmail.com; <https://orcid.org/0000-0001-8380-2612>
2. Médico; Investigador Independiente; Guayaquil, Ecuador; andrea-1325@hotmail.com; <https://orcid.org/0000-0002-7098-5074>
3. Master Universitario en Prevención de Riesgos Laborales; Médico; Investigador Independiente; Guayaquil, Ecuador; dra.ayopez@hotmail.com; <https://orcid.org/0000-0001-9825-2078>
4. Médico; Investigador Independiente; Guayaquil, Ecuador; cquiros8@hotmail.com; <https://orcid.org/0000-0002-8179-1320>

CORRESPONDENCIA

Cristiam Hernan Hidalgo Romero

chidalgo_romero@hotmail.com

Guayaquil, Ecuador

RESUMEN

Los volvulus o vólvulos son enfermedades graves, su sospecha clínica es difícil, además de ser potencialmente letales. En el abdomen pueden existir vólvulos gástricos e intestinales. Dentro de los intestinales se encuentran: vólvulos del intestino delgado, cecal, de colon y de sigma o sigmoideo. Las posibles complicaciones de los vólvulos intestinales son la peritonitis secundaria y el síndrome del intestino corto (después de la extirpación de una gran parte del intestino delgado). Generalmente, su diagnóstico y tratamiento oportunos lo llevan a un buen pronóstico. No obstante, si se presenta muerte del intestino, el pronóstico es desalentador. Según la cantidad de intestino comprometido, la situación puede ser mortal. Conocer las generalidades de cada uno de estos tipos de volvulus intestinales resulta de gran importancia ya que su diagnóstico y tratamiento precoz son fundamentales para reducir las tasas de morbimortalidad. El propósito fundamental del presente estudio es plasmar un esbozo de los aspectos más resaltantes de los volvulus intestinales, específicamente el de intestino delgado, de sigma y cecal. El modelo de investigación es una revisión de tipo documental bibliográfico. Se encontró que los vólvulos intestinales son un grupo de enfermedades que pueden tener consecuencias bastante graves, capaces de poner en riesgo parte de este órgano e incluso la vida del paciente. El volvulus de sigma es el más frecuente de los vólvulos, le sigue el cecal y con una menor frecuencia se encuentra el volvulus de intestino delgado, el cual se presenta principalmente en recién nacidos. Su diagnóstico se realiza por medio de tomografías computarizadas y radiografías. El tratamiento de elección es la cirugía. En conclusión, los volvulus son enfermedades importantes, que requieren un diagnóstico precoz y preciso, y un tratamiento a tiempo para evitar sus complicaciones catastróficas.

Palabras clave: Volvulus, Intestinales, Vólvulo, Sigma, Cecal.

ABSTRACT

Volvulus or volvulus are serious diseases, their clinical suspicion is difficult, in addition to being potentially lethal. Gastric and intestinal volvulus may exist in the abdomen. Within the intestines are: volvulus of the small intestine, caecal, colon and sigmoid or sigmoid. Possible complications of intestinal volvulus are secondary peritonitis and short bowel syndrome (after a large part of the small intestine is removed). Generally, prompt diagnosis and treatment lead to a good prognosis. However, if bowel death occurs, the prognosis is poor. Depending on the amount of intestine involved, the situation can be fatal. Knowing the generalities of each one of these types of intestinal volvulus is of great importance since their early diagnosis and treatment are essential to reduce morbidity and mortality rates. The main purpose of this study is to draw an outline of the most salient aspects of the intestinal volvulus, specifically the small intestine, sigmoid and caecal. The research model is a bibliographic documentary type review. Intestinal volvuli were found to be a group of diseases that can have quite serious consequences, capable of putting part of this organ and even the life of the patient at risk. The volvulus of sigma is the most frequent of the volvulus, followed by the caecal and less frequently is the small intestine volvulus, which occurs mainly in newborns. Its diagnosis is made through CT scans and X-rays. The treatment of choice is surgery. In conclusion, volvulus are important diseases, which require an early and precise diagnosis, and treatment in time to avoid their catastrophic complications.

Keywords: Volvulus, Intestinal, Volvulus, Sigma, Cecal.

RESUMO

Volvulus ou volvulus são doenças graves, a sua suspeita clínica é difícil, para além de ser potencialmente letal. Os vólvulos gástricos e intestinais podem existir no abdómen. Dentro dos intestinos estão: vólvulos do intestino delgado, cecal, cólon e sigmóide ou sigmóide. As possíveis complicações dos vólvulos intestinais são a peritonite secundária e a síndrome do intestino delgado (depois de uma grande parte do intestino delgado ser removida). Geralmente, o diagnóstico e tratamento rápidos levam a um bom prognóstico. Contudo, se a morte intestinal ocorrer, o prognóstico é mau. Dependendo da quantidade de intestino envolvido, a situação pode ser fatal. O conhecimento das generalidades de cada um destes tipos de vólvulos intestinais é de grande importância, uma vez que o seu diagnóstico e tratamento precoces são essenciais para reduzir as taxas de morbilidade e mortalidade. O principal objectivo deste estudo é traçar um esboço dos aspectos mais salientes do vólvulo intestinal, especificamente o intestino delgado, sigmóide e cecal. O modelo de investigação é uma revisão bibliográfica de tipo documental. Verificou-se que os vólvulos intestinais são um grupo de doenças que podem ter consequências bastante graves, capazes de colocar em risco parte deste órgão e mesmo a vida do paciente. O vólvulo de sigma é o mais frequente dos vólvulos, seguido pelo cecal e menos frequentemente é o vólvulo do intestino delgado, que ocorre principalmente em recém-nascidos. O seu diagnóstico é feito através de tomografias computarizadas e radiografias. O tratamento de escolha é a cirurgia. Em conclusão, os vólvulos são doenças importantes, que requerem um diagnóstico precoce e preciso, e tratamento a tempo de evitar as suas complicações catastróficas.

Palavras-chave: Volvulus, Intestinal, Volvulus, Sigma, Cecal.

Introducción

Los volvulus o vólvulos son enfermedades graves, su sospecha clínica es difícil, además de ser potencialmente letales. En el abdomen pueden existir vólvulos gástricos e intestinales. Dentro de los intestinales se encuentran: vólvulos del intestino delgado, cecal, de colon y de sigma o sigmoideo.

El término “volvulus” proviene del latín científico, que significa torcer o enrollar. En el vocablo médico español su nombre común es vólvulo. (Gingold & Murrell, 2012, p. 236)

Según la enciclopedia Médica ADAM, (2018) el vólvulo intestinal “es un giro del intestino sobre sí mismo y es una de las causas de la obstrucción intestinal, la cual impide que los contenidos intestinales pasen por el intestino”. Por otra parte, el Diccionario Médico de la Universidad de Navarra, (2020) lo definen como “la obstrucción intestinal por giro del intestino sobre el mesenterio, habitualmente acompañado de estrangulación, lo que hace que su tratamiento sea muy urgente, para evitar el infarto intestinal”.

López, Cuevas, & Zambrano (2018) refieren acerca de los tipos e incidencia de vólvulos intestinales que, estos pueden diferir de acuerdo con la edad y la geografía. Específicamente, el vólvulo de colon, en adultos es relativamente común; en colon sigmoides su incidencia puede ir entre el 70 - 80% de los casos y en el ciego entre el 10 - 20%. (p. 285)

Asimismo, Guasti Sinaluisa, (2018) acerca del vólvulo del sigmoides agrega que en los países industrializados como Estados Unidos y Europa Occidental, este tipo de vólvulo es considerado como la etiología más frecuente de obstrucción intestinal, con una mortalidad que excede el 30 por ciento; con un 2 a 10% de presentación en adultos mayores. “En cambio en los países subdesarrollados como África, India, Europa Oriental, Brasil e Irán se presenta en gente de edad entre 30 y 40 años aumentando la incidencia de obstrucción intestinal entre el

30 al 50% “. (p. 2)

Por otra parte, para Santín et al., (2015) el vólvulo de intestino delgado en el adulto es poco frecuente, representando entre el 0.5 - 2.5% de los casos de oclusión intestinal en el adulto. “La mortalidad oscila entre el 9 y el 35%, aunque puede incrementarse del 20 hasta el 100% cuando existe necrosis intestinal”. (p. 523)

Las posibles complicaciones de los vólvulos intestinales son la peritonitis secundaria y el síndrome del intestino corto (después de la extirpación de una gran parte del intestino delgado). Generalmente, “su diagnóstico y tratamiento oportunos lo llevan a un buen pronóstico. No obstante, si se presenta muerte del intestino, el pronóstico es desalentador. Según la cantidad de intestino comprometido, la situación puede ser mortal”. (Enciclopedia Médica ADAM, 2018)

Conocer las generalidades de cada uno de estos tipos de volvulus intestinales resulta de gran importancia ya que su diagnóstico y tratamiento precoz son fundamentales para reducir las tasas de morbimortalidad. En virtud de lo cual, el presente estudio tiene como objetivo fundamental plasmar un esbozo de los aspectos más resaltantes de los volvulus intestinales, específicamente el de intestino delgado, de sigma y cecal.

Materiales y métodos

Con la finalidad de desarrollar el presente estudio se realizó una búsqueda de material digital, el cual se fue recopilando y seleccionando, en base a determinados criterios que detallaremos más adelante, con el propósito de revisar y compendiar las generalidades de los volvulus intestinales. En razón de lo anterior, la presente investigación científica se enmarca en la tipología documental o bibliográfica.

Dicho material fue ubicado por medio de bases de datos tales como: PubMed, Researchgate, Redalyc, Dspace, Scielo, entre otras. Asimismo, se usaron algunas páginas

web relacionadas con el área de la salud mundial, entre las que se encuentran: MedlinePlus y Universidad de Navarra. Para la búsqueda se utilizaron los siguientes descriptores: “Volvulus”, “Vólvulo”; “Volvulus intestinales” y “tipos de volvulus”. La búsqueda arrojó aproximadamente un centenar de miles de registros bibliográficos, los cuales fueron filtrados de acuerdo a criterios de idioma español o inglés, relevancia del tema, con una correlación temática y respetando el principio de actualidad (fecha de publicación en los últimos ocho años).

Resultados

Volvulus de intestino delgado (VID)

El VID se presenta raramente, su incidencia oscila alrededor del 1% de todos los casos de oclusión intestinal en el adulto y con una presentación clínica de abdomen agudo. “La mayoría de los casos serán diagnosticados en recién nacidos porque 1:500 nacidos vivos tendrán malrotación intestinal y aproximadamente el 80% de estos pacientes presentará VID en el primer mes de vida”. (López, Cuevas, & Zambrano, 2018, p. 285)

Con base a su etiología, el VID se puede dividir en primario y secundario. El primario se presenta en cavidades abdominales en las que no existe un defecto anatómico predisponente. Sus casos se han reportado con mayor frecuencia en África, India y países de Medio Oriente, donde la tasa anual es de 24 a 60 casos por 100.000 habitantes. Estas cifras parecieran estar relacionadas con los hábitos alimentarios. en estas zonas es común o tradicional ingerir grandes volúmenes de alimentos con alto contenido de fibra, posterior a periodos de ayunos largos. En cuanto al vólvulo de intestino delgado secundario, este suele ocurrir en presencia de lesiones predisponentes, sean o no congénitas. Estas pueden incluir: malrotaciones, bridas y adherencias, entre otras. Es importante dejar claro que vólvulo de intestino delgado no es sinónimo de malrotación intestinal, por cuanto no hay alteraciones

anatómicas en la fijación intestinal y mesentérica. Por último, en cuanto a su tratamiento, el manejo quirúrgico siempre está indicado. No obstante, no existen lineamientos que establezcan cuál es el tratamiento de elección. (Santín et al., 2015, p. 523)

Cuevas, Prieto, Reyna, & Suárez, (2015) presentaron un caso de vólvulo de intestino delgado en el tercer trimestre de embarazo, donde se realizó cesárea obteniendo recién nacido vivo masculino de 1850 gramos, sin evidencia de desprendimiento prematuro de placenta y sin alteraciones placentarias. En la cirugía “se encontró vólvulo de la porción terminal del íleo (dos giros sobre el eje del meso), observándose la porción intestinal dilatada, friable y gangrenosa” (ver Figura

1). En la discusión los autores refirieron:

Quando se sospecha el vólvulo intestinal del intestino delgado, sin importar el resultado de los estudios por imágenes, se debe realizar la cirugía en forma inmediata, como en el presente caso. Se debe visualizar todo el intestino delgado en busca de puntos de obstrucción. La resección de los segmentos afectados con anastomosis primaria es el método quirúrgico de elección. La mortalidad postoperatoria es alta (alrededor del 18% de los casos reportados) y la mayoría de las complicaciones y muertes ocurren por retraso de la cirugía (más de 24 horas). El vólvulo puede complicarse con peritonitis con graves consecuencias maternas y fetales. Se deben utilizar agentes tocolíticos en forma preventiva antes de la cirugía y durante el postoperatorio inmediato para evitar las contracciones uterinas secundarias a la cirugía intraabdominal. (p. 94)

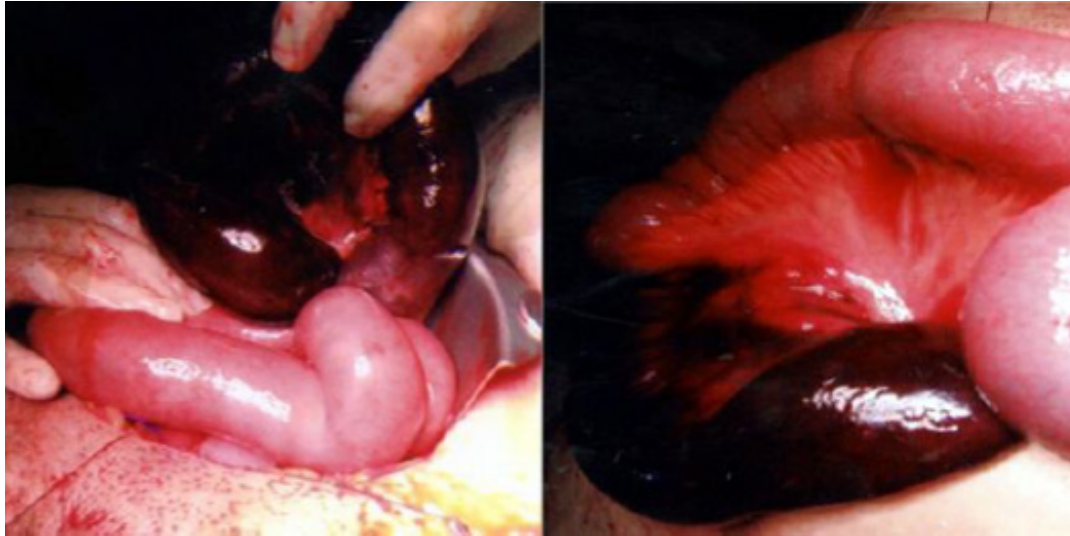


Figura 1. Vólvulo de la porción terminal del íleo (porción de intestino delgado oscura y edematosa, indicando isquemia)

Fuente: “Vólvulo intestinal del intestino delgado en el tercer trimestre del embarazo”. Cuevas, A.; Prieto, J.; Reyna, E.; Suárez, I. (2015). *Revista Avances en Biomedicina*. 42 (2). p. 93. Recuperado de: https://www.researchgate.net/profile/Eduardo_Reyna-Villasmil3/publication/283967974_Volvulo_intestinal_del_intestino_delgado_en_el_tercer_trimestre_del_embarazo/links/564a800a08ae44e7a28dbe46/Volvulo-intestinal-del-intestino-delgado-en-el-tercer-trimestre-del-embarazo.pdf?origin=publication_detail

Volvulus cecal

El ciego es el segundo sitio más común de vólvulo. Para Gingold & Murrell, (2012) la incidencia de vólvulo cecal va de un 2,8 a 7,1 por millón de personas por año. Este tipo de vólvulo representa del 1 al 1,5% de todas las obstrucciones intestinales del adulto y del 25 al 40% de todos los vólvulos que involucra el colon. En cuanto a su anatomía, su diagnóstico involucra la íleon terminal, ciego y colon derecho proximal. Existen dos variantes de vólvulo cecal: 1. La rotación axial del colon derecho proximal, ciego e íleon terminal alrededor de su mesenterio, generalmente en el sentido de las agujas del reloj (ver Figura 2-A); y 2. El pliegue anterosuperior del ciego sin rotación axial, comúnmente conocida como “bascula cecal” (ver Figura 2-B). La bascula cecal se presenta con menos frecuencia. (p. 238, 239)

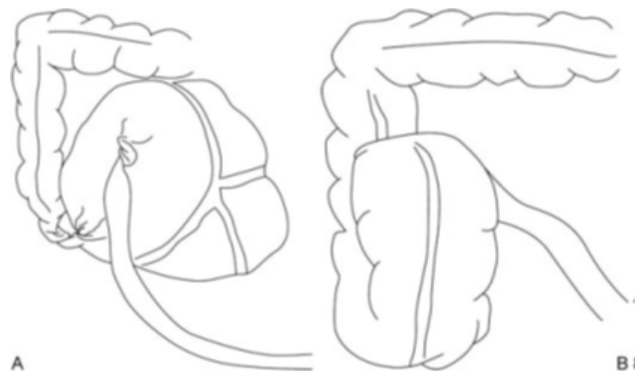


Figura 2. (A) Vólvulo Cecal. (B) Báscula Cecal.

Recuperado de: “Manejo del vólvulo colónico”. Gingold, D. & Murrell, Z. (2012), con permiso de Consorti y Liu. *Revista Clin. Colon Rectal Surg.* 25 (4). p. 238. Recuperado de: <https://www.ncbi.nlm.nih.gov/pmc/articles/PMC3577612/pdf/ccrs25236.pdf>

Asimismo, Ibáñez, Borrueal, Cano, Díez, & Navallas, (2015) refieren acerca del diagnóstico diferencial y el tratamiento las siguientes consideraciones:

En el diagnóstico diferencial debe considerarse el vólvulo de sigma, que se da en pacientes más mayores y tiene forma de «U» invertida; la dilatación del colon secundaria a tumores o diverticulitis, en la que la tomografía computarizada (TC) muestra la causa obstructiva; el síndrome de Ogilvie y el íleo parálítico, en los que las asas de delgado están también dilatadas, y el megacolon tóxico, que no presenta haustras. El tratamiento de elección es estrictamente quirúrgico. En el caso de que el ciego sea viable consiste en una cecopexia, que tiene tasas de morbilidad y recurrencia bajas. Cuando ya hay isquemia, el tratamiento es la resección íleocecal. (p. 39)

Volvulus sigmoideo

El vólvulo sigma constituye la tercera causa de obstrucción colónica, representa un 10% de los casos y es el vólvulo de colon más frecuente (entre un 60 - 75% de los casos). Generalmente, se produce en pacientes entre 60-70 años que presentan factores predisponentes, tales como como un “segmento de sigma redundante, fallo en la fijación normal del mesenterio, malrotación intestinal, íleo hiperactivo, dietas ricas en fibra, estreñimiento crónico, distensión por gases, posturas anormales en niños con parálisis cerebral y la enfermedad de Chagas”. El signo del “grano de café” es producido por la imagen central que se origina por el contacto de las paredes mediales del asa volvulada y las paredes laterales que dan lugar a los bordes del “grano”. Es normal que se observe que el borde superior del sigma sobrepase la 10a vértebra dorsal y el colon transversal (ver Figura 2). En la tomografía computarizada los hallazgos son superponibles a los de la radiografía simple. Asimismo, pueden observarse los signos del pico de pájaro y del remolino (ver Figura 3). (Ibáñez, Borrueal, Cano, Díez, & Navallas, 2015, p. 39-41)

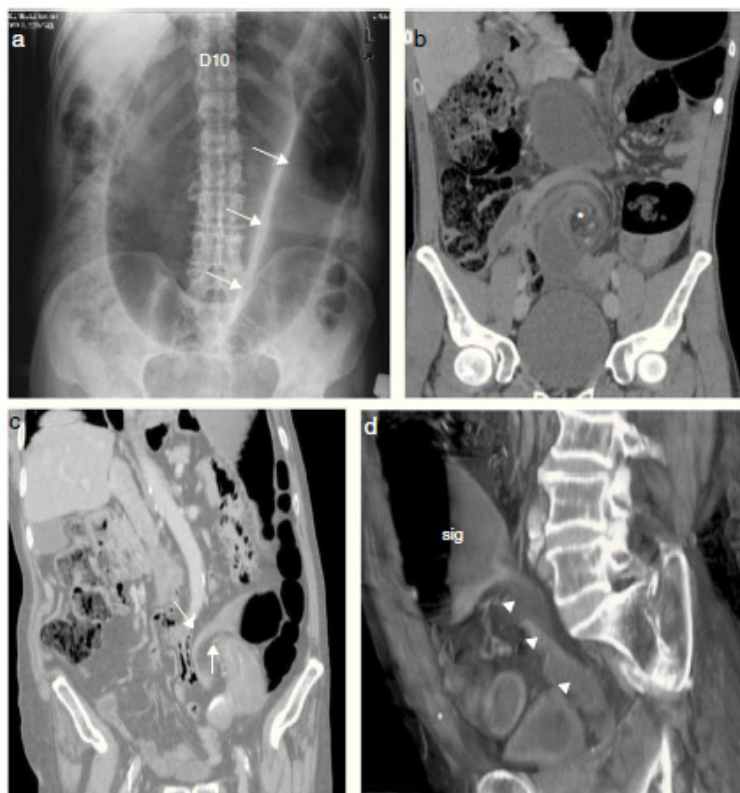


Figura 3. Vólvulo de sigma. a) Radiografía simple con imagen típica de vólvulo de sigma, una gran asa dilatada con forma de «U» invertida con un pliegue central que dibuja un «grano de café» (flechas). El asa ocupa los cuadrantes izquierdos y sobrepasa la 10a vértebra torácica (D10). b) Vista coronal de TC. Los vasos mesentéricos y el sigma giran en torno a un punto central (asterisco) y configuran el signo del remolino. c) Vista coronal en TC en un plano más anterior. El estrechamiento progresivo de las asas en torno al punto de torsión da lugar al signo del pico de pájaro (flechas). d) Reconstrucción volumen rendering sagital de imágenes de TC. Se aprecia un giro completo del sigma adquiriendo la apariencia de una cuerda torsionada (cabezas de flecha), con dilatación y nivel hidroaéreo del sigma proximal obstruido (sig).

Recuperado de: “Vólvulos del tracto gastrointestinal. Diagnóstico y correlación entre radiología simple y tomografía computarizada multidetector “. Ibáñez, L.; Borrueal, S.; Cano, R.; Díez, P. & Navallas, M. (2015). Revista Radiología. 57 (1). p. 42.

En cuanto a su tratamiento existen algunas divergencias, no obstante, Estepa, Santana, & Estepa, (2013) explican:

Desde el trabajo inicial de Brusgaard ha llamado la atención por el hecho de evitar la cirugía, en cuyo lugar se practica el vaciamiento del asa torcida por medio de la rectosigmoidoscopia. Si bien esta forma de tratamiento puede ofrecer resultados excelentes, ella ha sido objeto de discusión entre distintos autores, por juzgar que una simple rectosigmoidoscopia no puede resolver etiopatológicamente la enfermedad, debido, entre otras hipótesis, a que puede existir necrosis del asa torcida en mayor o menor grado, que es imposible de ser detectada en la endoscopia; puede ocurrir perforación por ocasión y a veces no ocurre la distorsión del vólvulo. Los procedimientos quirúrgicos para el tratamiento del vólvulo sigmoideo se dividen en resectivos y no resectivos. Para decidir la técnica a realizar resultan de gran importancia las condiciones generales del paciente y las condiciones locales del colon. Los procedimientos quirúrgicos no resectivos son la desvolvulación con mesocoloplastia, la desvolvulación con sigmoidopexia y la desvolvulación con extraperitonealización del colon sigmoides. Todos se acompañan de alto índice de recurrencia. Los tratamientos quirúrgicos resectivos establecidos se realizan en dos tiempos y comprenden dos variantes técnicas: la resección sigmoidea en un primer tiempo mediante técnica de Rankin-Mikulicz complementada con cierre extraperitoneal de la colostomía y la resección sigmoidea con colostomía de Hartman complementada con la anastomosis intraperitoneal

del colon en un segundo tiempo. Ambas técnicas obligan al paciente a portar una colostomía durante un período de tiempo variable que oscila entre tres y seis meses, y necesitan de un segundo tiempo quirúrgico para la restitución del tránsito intestinal, previa preparación del colon, lo que provoca insatisfacción personal y familiar. (p. 38)

Conclusiones

Los vólvulos intestinales son un grupo de enfermedades que pueden tener consecuencias bastante graves, capaces de poner en riesgo parte de este órgano e incluso la vida del paciente. Asimismo, su diagnóstico clínico puede ser difícil. Entre los principales tenemos vólvulos del intestino delgado, cecal, de colon y de sigma o sigmoideo.

Su diagnóstico precoz es fundamental para evitar sus complicaciones catastróficas. La cirugía resulta ser el tratamiento de elección, tanto para la exploración que fundamentalmente un diagnóstico más certero, en algunos casos, como para la reparación del vólvulo.

Bibliografía

- Cuevas, A., Prieto, J., Reyna, E., & Suárez, I. (2015). Vólvulo intestinal del intestino delgado en el tercer trimestre del embarazo. *Revista Avances en Biomedicina*, 42(2), 92-94. doi:<https://www.researchgate.net/publication/283967974>
- Enciclopedia Médica ADAM. (21 de Junio de 2018). MedlinePlus. Recuperado el 05 de Noviembre de 2020, de https://medlineplus.gov/spanish/ency/esp_imagepages/10031.htm
- Enciclopedia Médica ADAM. (21 de Junio de 2018). MedlinePlus. Recuperado el 06 de Noviembre de 2020, de <https://medlineplus.gov/spanish/ency/article/000985.htm>
- Estepa, J. L., Santana, T., & Estepa, J. C. (2013). Manejo del vólvulo de sigmoides en tres hospitales integrales comunitarios de la misión médica cubana en Bolivia. *Medisur*, 11(1), 37-44. Recuperado el 15 de Noviembre de 2020, de <http://scielo.sld.cu/pdf/ms/v11n1/ms06111.pdf>

- Gingold, D., & Murrell, Z. (Diciembre de 2012). Manejo del vólvulo colónico. *Clin Colon Rectal Surg*, 25(4), 236-244. doi:10.1055/s-0032-1329535
- Guasti Sinaluisa, P. (2018). Prevalencia de pacientes con obstrucción intestinal resueltos clínicamente versus resueltos quirúrgicamente que acuden al Hospital general de Latacunga. Tesis de pre grado, Universidad Regional Autónoma de Los Andes (UNIANDES), Facultad de Ciencias Médicas, Ambato. Recuperado el 20 de Noviembre de 2020, de <http://dspace.uniandes.edu.ec/bitstream/123456789/8900/1/PIUAMED013-2018.pdf>
- Ibáñez, L., Borrueal, S., Cano, R., Díez, P., & Navallas, M. (2015). Vólvulos del tracto gastrointestinal. Diagnóstico y correlación entre radiología simple y tomografía computarizada multidetector. *Radiología*, 57(1), 35-43. doi:<http://dx.doi.org/10.1016/j.rx.2013.09.008>
- López, N., Cuevas, A., & Zambrano, R. (2018). Vólvulo primario de íleon: una rara forma de obstrucción intestinal en el adulto. Reporte de caso y revisión de la literatura. *Revista Chilena de Cirugía*, 70(3), 285-290. Recuperado el 25 de Noviembre de 2020, de <https://www.revistacirugia.cl/index.php/revistacirugia/article/download/293/114>
- Santín, J., Núñez, E., Aguirre, M., Hagerman, G., de la Vega, F., & Moctezuma, C. R. (2015). Vólvulo de intestino delgado. reporte de caso. *Cirugía y Cirujanos*, 83(6), 522-526. Recuperado el 20 de Noviembre de 2020, de <https://www.redalyc.org/pdf/662/66242708013.pdf>
- Universidad de Navarra. (2020). Clínica Universidad de Navarra. Recuperado el 05 de Noviembre de 2020, de <https://www.cun.es/diccionario-medico/terminos/volvulo>

CITAR ESTE ARTICULO:

Hidalgo Romero, C. H., Adrián Cajas, A. J., Yopez Vera, A. C., & Quiros Rumbear, C. J. (2020). Volvulus intestinal. *RECIAMUC*, 4(4 (esp), 94-101. [https://doi.org/10.26820/reciamuc/4.\(4\).diciembre.2020.94-101](https://doi.org/10.26820/reciamuc/4.(4).diciembre.2020.94-101)



CREATIVE COMMONS RECONOCIMIENTO-NOCOMERCIAL-COMPARTIRIGUAL 4.0.