



DOI: 10.26820/reciamuc/9.(2).abril.2025.656-665

URL: <https://reciamuc.com/index.php/RECIAMUC/article/view/1600>

EDITORIAL: Saberes del Conocimiento

REVISTA: RECIAMUC

ISSN: 2588-0748

TIPO DE INVESTIGACIÓN: Artículo de revisión

CÓDIGO UNESCO: 32 Ciencias Médicas

PAGINAS: 656-665



Reconstrucción dermatocutánea en cáncer de piel no melanoma: Enfoque conjunto entre cirugía plástica y dermatología quirúrgica

Dermatocutaneous reconstruction in non-melanoma skin cancer: A combined approach between plastic surgery and surgical dermatology

Reconstrução dermatocutânea no cancro de pele não melanoma: Uma abordagem combinada entre cirurgia plástica e dermatologia cirúrgica

Shanti Granja Durán¹; Mishell Yahaira Barrionuevo Sasig²; Olga Maricela Estrada Escobar³; Rowny Israel Pulgar Silva⁴

RECIBIDO: 05/01/2025 **ACEPTADO:** 15/03/2025 **PUBLICADO:** 23/07/2025

1. Médica Cirujana; Residente Asistencial; Investigadora Independiente; Quito, Ecuador; shanti.gh23@gmail.com; <https://orcid.org/0000-0003-3929-6526>
2. Médica General; Investigadora Independiente; Guayaquil, Ecuador; michuyaha@gmail.com; <https://orcid.org/0009-0006-2742-1325>
3. Médico Cirujano; Investigadora Independiente; Quito, Ecuador; drestrada32@gmail.com; <https://orcid.org/0000-0002-5020-9959>
4. Médico Cirujano; Investigador Independiente; Riobamba, Ecuador; rownyisrael@gmail.com; <https://orcid.org/0000-0001-5113-4381>

CORRESPONDENCIA

Shanti Granja Durán
shanti.gh23@gmail.com

Quito, Ecuador

RESUMEN

La reconstrucción dermatocutánea en el contexto del cáncer de piel no melanoma (CPNM) se ha convertido en un pilar fundamental del tratamiento, buscando no solo la erradicación completa del tumor, sino también la restauración de la función y la estética del área afectada. Este proceso demanda un enfoque colaborativo entre dermatología quirúrgica y cirugía plástica, dada la complejidad de los defectos resultantes y la importancia de preservar la calidad de vida del paciente. Para abordar la reconstrucción dermatocutánea en cáncer de piel no melanoma desde el enfoque conjunto entre cirugía plástica y dermatología quirúrgica, se llevó a cabo una exhaustiva revisión bibliográfica sistemática. Se consultaron bases de datos especializadas como PubMed, Scopus y Web of Science, utilizando una combinación de términos clave. La búsqueda se limitó a artículos publicados en inglés y español para asegurar la actualidad de la información. La elección del tratamiento para el CPNM depende crucialmente de la evaluación del riesgo del tumor (bajo o alto) y de su ubicación, especialmente en áreas de alto riesgo facial. Si bien la cirugía sigue siendo el método más efectivo, la radioterapia se posiciona como una alternativa valiosa, especialmente en casos donde la cirugía no es viable o cuando se buscan mejores resultados cosméticos y funcionales, como en pacientes mayores o frágiles, o en zonas anatómicas complejas.

Palabras clave: Cáncer de piel no melanoma, Reconstrucción dermatocutánea, Cirugía plástica, Dermatología quirúrgica, Defectos cutáneos, Técnicas reconstructivas.

ABSTRACT

Dermatocutaneous reconstruction in the context of non-melanoma skin cancer (NMSC) has become a fundamental pillar of treatment, aiming not only for the complete eradication of the tumor but also for the restoration of function and aesthetics of the affected area. This process demands a collaborative approach between surgical dermatology and plastic surgery, given the complexity of the resulting defects and the importance of preserving the patient's quality of life. To address dermatocutaneous reconstruction in non-melanoma skin cancer from the combined approach of plastic surgery and surgical dermatology, an exhaustive systematic literature review was conducted. Specialized databases such as PubMed, Scopus, and Web of Science were consulted, using a combination of keywords. The search was limited to articles published in English and Spanish to ensure the information's timeliness. The choice of NMSC treatment critically depends on the assessment of tumor risk (low or high) and its location, especially in high-risk facial areas. While surgery remains the most effective method, radiotherapy is positioned as a valuable alternative, especially in cases where surgery is not feasible or when better cosmetic and functional results are sought, such as in elderly or frail patients, or in complex anatomical zones.

Keywords: Non-melanoma skin cancer, Dermatocutaneous reconstruction, Plastic surgery, Surgical dermatology, Skin defects, Reconstructive techniques.

RESUMO

A reconstrução dermatocutânea no contexto do cancro de pele não melanoma (NMSC) tornou-se um pilar fundamental do tratamento, visando não apenas a erradicação completa do tumor, mas também a restauração da função e da estética da área afetada. Esse processo exige uma abordagem colaborativa entre a dermatologia cirúrgica e a cirurgia plástica, dada a complexidade dos defeitos resultantes e a importância de preservar a qualidade de vida do paciente. Para abordar a reconstrução dermatocutânea no cancro de pele não melanoma a partir da abordagem combinada da cirurgia plástica e da dermatologia cirúrgica, foi realizada uma revisão sistemática exaustiva da literatura. Foram consultadas bases de dados especializadas, como PubMed, Scopus e Web of Science, utilizando uma combinação de palavras-chave. A pesquisa foi limitada a artigos publicados em inglês e espanhol para garantir a atualidade das informações. A escolha do tratamento do NMSC depende criticamente da avaliação do risco do tumor (baixo ou alto) e da sua localização, especialmente em áreas faciais de alto risco. Embora a cirurgia continue a ser o método mais eficaz, a radioterapia posiciona-se como uma alternativa valiosa, especialmente nos casos em que a cirurgia não é viável ou quando se procuram melhores resultados cosméticos e funcionais, como em pacientes idosos ou frágeis, ou em zonas anatómicas complexas.

Palavras-chave: Cancro de pele não melanoma, Reconstrução dermatocutânea, Cirurgia plástica, Dermatologia cirúrgica, Defeitos cutâneos, Técnicas reconstructivas.

Introducción

El cáncer de piel se define como el crecimiento sin control de células anómalas de la piel provocado por la acumulación de alteraciones genéticas a repetición. El cáncer de piel puede originarse de diferentes células; se divide en melanoma, originado de los melanocitos y el no melanoma, originado de las células derivadas de la epidermis, en el cual se encuentran el carcinoma basocelular (CBC) y el epidermoide (CE) (1).

Cáncer cutáneo no-melanoma (CCNM), incluye principalmente las neoplasias queratinocíticas (carcinoma basocelular y espinocelular) y tumores de menor frecuencia tales como: linfomas cutáneos, carcinoma de células de Merkel, sarcoma de Kaposi, angiosarcomas, enfermedad de Paget, e histiocistomas malignos entre otros. El cáncer de piel no melanoma predomina en Reino Unido, Estados Unidos y Australia. Stern publicó recientemente que una de cada cinco personas mayores de 70 años de edad ha tenido este tipo de cáncer. A pesar de que no existen cifras exactas de la incidencia, los índices de aparición de este tipo de cáncer han aumentado de manera importante en todo el mundo, lo que se atribuye a la detección oportuna y al aumento en la esperanza de vida de la población (2).

La mortalidad tiende a ser mayor en hombres que en mujeres, y está relacionado con la diferencia de sexos, localización corporal de los tumores y pronóstico posterior. La incidencia y la mortalidad han ido aumentando en las últimas décadas en muchas poblaciones que son predominantemente caucásicas (3).

En Estados Unidos, el Instituto Nacional del Cáncer estimó que para el 2018 serán diagnosticados 1.735.350 casos nuevos de cáncer y 609.640 personas morirán por la enfermedad; asimismo refiere que la mortalidad por cáncer es más alta en hombres que en mujeres (196,8 por cada 100.000 hombres y 136,6 por cada 100.000 mujeres) (4).

Metodología

Para abordar la reconstrucción dermatocutánea en cáncer de piel no melanoma desde el enfoque conjunto entre cirugía plástica y dermatología quirúrgica, se llevó a cabo una exhaustiva revisión bibliográfica sistemática. Se consultaron bases de datos especializadas como PubMed, Scopus y Web of Science, utilizando una combinación de términos clave que incluyeron "cáncer de piel no melanoma", "reconstrucción dermatocutánea", "cirugía plástica", "dermatología quirúrgica", "defectos cutáneos" y "técnicas reconstructivas". La búsqueda se limitó a artículos publicados en inglés y español para asegurar la actualidad de la información. Se aplicaron criterios de inclusión, seleccionando estudios que abordaran directamente las técnicas reconstructivas, los resultados estéticos y funcionales, las complicaciones, y la colaboración interdisciplinaria entre ambas especialidades en el manejo de los defectos post-resección de cáncer de piel no melanoma.

Resultados

Cáncer de piel no melanoma

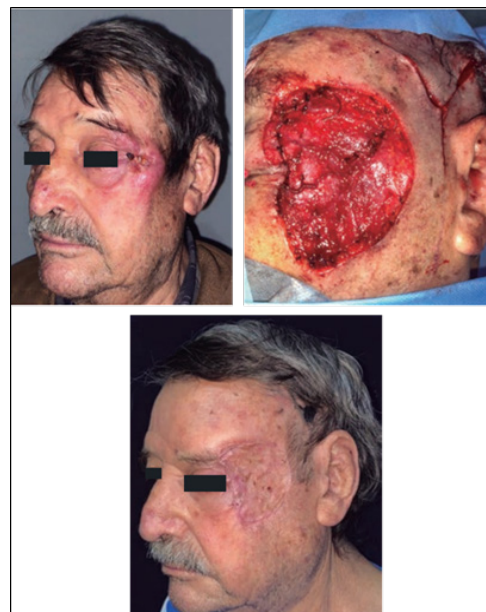

Figura 1. Hombre de 80 años con lesión ulcerativa en la región periorbitaria izquierda con ulceración y eritema perilesional

Fuente: Lugo-Beltrán et al (5).

El cáncer de piel no melanoma comprende principalmente el carcinoma basocelular (CBC) y el carcinoma espinocelular (CEC). Aunque el CBC es cuatro veces más frecuente que el CEC y ambos predominan en varones, el CEC es responsable de más muertes (3).

Localización y riesgos

El CBC aparece más comúnmente en la cabeza y el cuello, siendo la nariz el sitio más frecuente, seguido por la mejilla, región perioral, frente, región temporal y cuello. Por otro lado, el CEC también se localiza mayormente en la cabeza y el cuello, pero también se encuentra en el tronco, extremidades superiores, superficie mucosa y región genital. La exposición a la radiación ultravioleta (UV), especialmente UVB, es el principal factor de riesgo para ambos tipos de cáncer, siendo la queratosis actínica la precursora más común del CEC (3).

Subtipos y agresividad

El CBC es notablemente menos propenso a metastatizar, con una tasa inferior al 0.1%. Sus subtipos incluyen el nodular (el más común, presentándose como nódulos translúcidos con telangiectasias y posible úlcera central) y el superficial (placas eritematosas). Los subtipos infiltrativo, micronodular y morfeiforme son menos frecuentes, pero más agresivos, con alta tasa de recurrencia e invasión perineural (3).

En contraste, el CEC es más agresivo y tiene una mayor incidencia de metástasis. Clínicamente, se presenta como placas o pápulas eritematosas, costrosas e hiperqueratósicas. Factores que empeoran el pronóstico incluyen su aparición en labios u orejas, un diámetro mayor de 2 cm o una profundidad mayor de 4 mm, la presencia de invasión perineural y la recurrencia. Cuando el CEC metastatiza, lo hace principalmente al sistema linfático, afectando nódulos linfáticos específicos según la localización del tumor primario. Para el examen físico, la nemotecnia ABCD (Asimetría, Bordes, Color y Diámetro) es una herramienta útil para la detección (3).

Factores de riesgo

Factores endógenos

Los factores endógenos son características individuales que aumentan la susceptibilidad al cáncer de piel. La edad es un factor clave, con un riesgo mayor en personas de edad avanzada debido a la exposición solar acumulada, aunque cada vez más jóvenes también lo desarrollan por la falta de protección. El sexo masculino presenta una mayor incidencia de cáncer de piel (el doble para carcinoma basocelular y el triple para carcinoma espinocelular, además de una tasa mayor de melanoma), posiblemente por una mayor exposición solar sin protección adecuada (6).

Los antecedentes personales son relevantes; haber padecido un tipo de cáncer de piel aumenta significativamente la probabilidad de recurrencia en una zona cercana. La predisposición familiar también influye, con aproximadamente el 10% de los casos de melanoma asociados a un familiar cercano con la enfermedad. La raza blanca tiene un riesgo considerablemente mayor que la raza negra, debido a la menor protección de la melanina. Las personas de piel muy clara, que se queman con facilidad, con cabello rojizo o rubio y ojos claros, así como los albinos, tienen un riesgo particularmente alto (6).

El fototipo de piel, clasificado según Fitzpatrick, mide la capacidad individual de la piel para adaptarse al sol. Los fototipos I y II, de piel muy clara o clara, se queman fácil e intensamente y pigmentan poco, presentando el mayor riesgo. A medida que el fototipo aumenta (hasta el VI, piel negra), la capacidad de pigmentación mejora y el riesgo de quemaduras disminuye. Finalmente, el número de lunares (nevus) es un indicador importante; si bien es normal tener entre 20 y 25, superar los 100 nevus aumenta el riesgo de melanoma hasta 50 veces, especialmente si son nevus displásicos (atípicos) (6).

Factores exógenos

Los factores exógenos son influencias externas que contribuyen al riesgo de cáncer de piel. La exposición a los rayos ultravioleta (UV) es el principal factor evitable para la mayoría de los melanomas, especialmente en áreas como el rostro, cuello y brazos. La exposición prolongada a productos químicos tóxicos, como el arsénico, también incrementa el riesgo. Además, el hábito de fumar está asociado con un mayor riesgo de carcinoma espinocelular, ya que la nicotina reduce el flujo de oxígeno y nutrientes a las células de la piel.

Síntomas

Los síntomas del cáncer de piel no melanoma suelen aparecer en partes del cuerpo que están expuestas al sol. Algunos ejemplos incluyen el cuero cabelludo, la cara, las orejas, el cuello, el pecho, los brazos y las manos. Pero el cáncer de piel no melanoma también puede aparecer en otras partes del cuerpo. Esto incluye los labios, los dedos, las uñas y las áreas genitales (7).

Los síntomas del cáncer de piel no melanoma se manifiestan como un cambio en la piel, por ejemplo:

Una nueva masa en la piel.

Cambios en una mancha existente en la piel, como en su forma o color.

Comezón, dolor, formación de costras o sangrado en una mancha de la piel.

Una llaga que no cicatriza o que vuelve a aparecer (7).

Técnicas de diagnóstico temprano

Sistema Vectra: Mapeo dermatológico integral

El Sistema Vectra es una tecnología avanzada que crea un mapa dermatológico completo de la piel del paciente. Permite registrar la evolución de lunares y lesiones, identificando rápidamente cualquier modi-

ficación sospechosa para un diagnóstico y tratamiento precoces. Este análisis fotográfico ofrece una visión detallada de toda la superficie cutánea, facilitando el seguimiento de lesiones sospechosas. El equipo detecta cambios susceptibles de malignización con alta precisión, incluso en medidas de milímetros, permitiendo un abordaje eficiente. Está indicado para diversas lesiones, incluyendo las pigmentadas, psoriasis, vitíligo, melanomas y carcinomas en su fase inicial (8).

Dermatoscopia: diagnóstico no invasivo de lesiones cutáneas

La Dermatoscopia es una técnica diagnóstica no invasiva que se utiliza para estudiar lesiones cutáneas, siendo especialmente útil en las hiperpigmentadas. Mejora significativamente el diagnóstico diferencial entre melanoma y otras lesiones, aumentando la precisión en el diagnóstico de lesiones melanocíticas y otros tumores de la piel. Los sistemas informáticos modernos permiten crear mapas corporales totales, localizar lesiones y archivar imágenes digitalmente, posibilitando controles seriados muy precisos para detectar cambios mínimos sugestivos de malignización (8).

El proceso inicia con una anamnesis y exploración física general, seguida de la exploración dermatoscópica si es necesaria. Aunque inicialmente se sugería solo para lesiones hiperpigmentadas sospechosas de malignidad, actualmente se considera aplicable a todas. La técnica se basa en la identificación de tres criterios:

- **Asimetría global:** Evalúa la asimetría de colores y/o estructuras en la lesión. Una lesión asimétrica puntúa 1 punto.
- **Retículo pigmentado atípico:** Su presencia califica con 1 punto.
- **Estructuras blanco-azuladas:** Su presencia también califica con 1 punto.

La interpretación del algoritmo es sencilla: 0-1 punto indica una lesión benigna; 2-3 puntos sugieren una lesión sospechosa de

malignidad, recomendándose derivación a Dermatología y biopsia o extirpación para confirmación histopatológica (8).

Microscopia Confocal in vivo: Análisis celular sin biopsia

La Microscopia Confocal in vivo es una técnica no invasiva avanzada que permite obtener imágenes con resolución celular similar a la histología convencional, pero sin necesidad de biopsia y de forma indolora. Esta tecnología posibilita un análisis detallado de la piel a nivel celular, evaluando las lesiones antes de cualquier tratamiento o extirpación, y está disponible en centros especializados a nivel mundial (8).

Estadios del cáncer de piel

- Después del diagnóstico de cáncer de piel, se hacen pruebas para determinar si las células cancerosas se diseminaron en la piel o a otras partes del cuerpo.
- El cáncer se disemina en el cuerpo de tres maneras.
- Es posible que el cáncer se disemine desde donde comenzó hasta otras partes del cuerpo.
- Las opciones de tratamiento del carcinoma de células basales y el carcinoma de células escamosas de piel varían según el sitio donde se formó el cáncer.
- Para el carcinoma de células basales y el carcinoma de células escamosas de piel que están en la cabeza o el cuello pero que no están en el párpado, se usan los estadios siguientes:
 - Estadio 0 (carcinoma *in situ*)
 - Estadio I: En el estadio I, el cáncer se formó y el tumor mide 2 cm o menos (9).
 - Estadio II: En el estadio II, el tumor mide más de 2 cm, pero no más de 4 cm (9).

- Estadio III: El tumor mide más de 4 cm o el cáncer se diseminó al tejido que reviste los nervios debajo de la dermis, debajo del tejido subcutáneo, o al hueso y este tiene poco daño. Además, es posible que el cáncer se haya diseminado a un ganglio linfático del mismo lado del cuerpo que el tumor, el ganglio mide 3 cm o menos, y el cáncer no se ha diseminado a través del recubrimiento externo del ganglio linfático (9).
- Estadio IV: El tumor es de cualquier tamaño. Es posible que el cáncer se haya diseminado al hueso y este tiene poco daño, al tejido que reviste los nervios debajo de la dermis, o debajo del tejido subcutáneo. El cáncer se diseminó a los ganglios linfáticos en una de las siguientes formas:
 - El cáncer se diseminó a un ganglio linfático del mismo lado del cuerpo que el tumor, el ganglio mide 3 cm o menos y el cáncer se diseminó a través del recubrimiento externo del ganglio linfático.
 - El cáncer se diseminó a un ganglio linfático del mismo lado del cuerpo que el tumor, el ganglio mide más de 3 cm, pero no más de 6 cm y el cáncer no se diseminó a través del recubrimiento externo del ganglio linfático.
 - El cáncer se diseminó a más de un ganglio linfático del mismo lado del cuerpo que el tumor, los ganglios miden 6 cm o menos y el cáncer no se diseminó a través del recubrimiento externo de los ganglios linfáticos.
 - El cáncer se diseminó a uno o más ganglios linfáticos del lado del cuerpo contrario al tumor o a ambos lados del cuerpo, los ganglios miden 6 cm o menos y el cáncer no se diseminó a través del recu-

brimiento externo de los ganglios linfáticos (9).

- Para el carcinoma de células basales y el carcinoma de células escamosas de piel que están en el párpado, se usan los estadios siguientes:

- Estadio 0 (carcinoma *in situ*)
- Estadio I: En el estadio I, el cáncer se formó. El estadio I se divide en los estadios IA e IB.
 - Estadio IA: El tumor mide 10 mm o menos y es posible que el cáncer se haya diseminado al borde del párpado donde están las pestañas, al tejido conjuntivo del párpado o a todo el grosor del párpado.
 - Estadio IB: El tumor mide más de 10 mm pero no más de 20 mm, y el cáncer no se diseminó al borde del párpado donde están las pestañas ni al tejido conjuntivo del párpado (9).
- Estadio II: En el estadio IIA, se encuentra una de las siguientes situaciones:
 - el tumor mide más de 10 mm, pero no más de 20 mm, y el cáncer se diseminó al borde del párpado donde están las pestañas, al tejido conjuntivo del párpado o a todo el grosor del párpado; o
 - el tumor mide más de 20 mm, pero no más de 30 mm y es posible que se haya diseminado al borde del párpado donde están las pestañas, al tejido conjuntivo del párpado o a todo el grosor del párpado.
 - En el estadio IIB, el tumor es de cualquier tamaño y se diseminó al ojo, la órbita, los senos paranasales, los conductos lagrimales o el encéfalo, o a los tejidos que sostienen el ojo (9).

- Estadio III: El estadio III se divide en los estadios IIIA y IIIB.

- Estadio IIIA: el tumor es de cualquier tamaño y es posible que se haya diseminado al borde del párpado donde están las pestañas, al tejido conjuntivo del párpado o a todo el grosor del párpado, o al ojo, la órbita, los senos paranasales, los conductos lagrimales o el encéfalo, o a los tejidos que sostienen el ojo. El cáncer se diseminó a un ganglio linfático del mismo lado del cuerpo que el tumor y el ganglio mide 3 cm o menos.
- Estadio IIIB: el tumor es de cualquier tamaño y es posible que se haya diseminado al borde del párpado donde están las pestañas, al tejido conjuntivo del párpado o a todo el grosor del párpado, o al ojo, la órbita, los senos paranasales, los conductos lagrimales o el encéfalo, o a los tejidos que sostienen el ojo. El cáncer se diseminó a los ganglios linfáticos en una de las siguientes formas:
 - a un ganglio linfático del mismo lado del cuerpo que el tumor y el ganglio mide más de 3 cm; o
 - a más de un ganglio linfático del lado del cuerpo contrario al tumor o a ambos lados del cuerpo (9).
- Estadio IV: En el estadio IV, el tumor se diseminó a otras partes del cuerpo, como el pulmón o el hígado (9).

Manejo quirúrgico

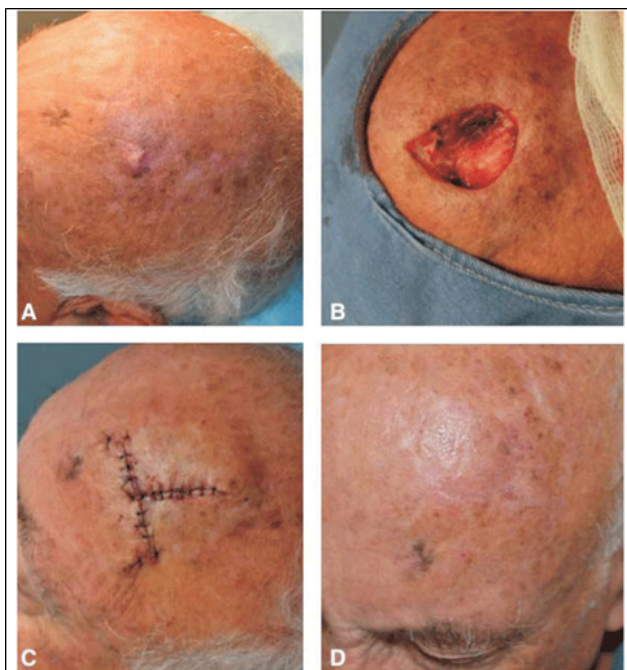


Figura 2. Cierre mediante colgajo OT. A. Carcinoma espinocelular en cuero cabelludo. B. Defecto quirúrgico luego de la CMM. C. Posoperatorio inmediato. D. Tres meses de posoperatorio

Fuente: Magliano et al (10).

El tratamiento más efectivo para el cáncer de piel no melanoma (CPNM), tanto de bajo como de alto riesgo, es la cirugía, aunque las opciones varían según el riesgo del tumor y su ubicación. Las guías de la NCCN (National Comprehensive Cancer Network) consideran de alto riesgo las lesiones en el "área H" de la cara (rostro central, párpados, nariz, labios, etc.), que siempre requieren intervención quirúrgica (11).

Enfoques quirúrgicos principales

Existen dos procedimientos quirúrgicos clave:

- **Escisión Quirúrgica Estándar:** Recomendada para CPNM de bajo riesgo, implica extirpar el tumor con un margen de 4 a 6 mm de tejido sano y evaluar histológicamente los márgenes. Aunque es rápida y no requiere equipo especializado, puede necesitar re-escisiones si

los márgenes no están libres de tumor, con tasas de recurrencia reportadas que rondan el 5.4% para el carcinoma espinocelular cutáneo. Para defectos grandes, la reconstrucción puede posponerse hasta confirmar la ausencia de tumor (11).

- **Cirugía Micrográfica de Mohs (CMM):** Este método, recomendado para CPNM de alto riesgo o recurrente, busca la eliminación completa del tumor con la máxima conservación de tejido. Se extirpan capas finas de tejido y se examinan microscópicamente de inmediato, repitiendo el proceso hasta asegurar márgenes negativos. La CMM tiene tasas de recurrencia significativamente más bajas que la escisión estándar (ej., 3.1% a 5 años para CEC primario). Permite la reconstrucción inmediata del defecto quirúrgico y minimiza los problemas de comunicación entre cirujano y patólogo, aunque su limitación es la no disponibilidad de tejido para pruebas moleculares adicionales. La microscopia confocal ex vivo es una técnica prometedora que permite el examen microscópico en tiempo real de los márgenes durante la CMM, con alta sensibilidad y especificidad, aunque su costo es elevado (11).

Metástasis y manejo a largo plazo

Si hay sospecha de metástasis a ganglios linfáticos (palpables o anormales en imágenes), se requiere una biopsia para el diagnóstico. El tratamiento incluye la extirpación del tumor primario, linfadenectomía, y posiblemente radioterapia y quimioterapia adyuvante, especialmente en casos de afectación múltiple de ganglios o enfermedad inoperable.

A largo plazo, los pacientes con CPNM diagnosticado deben realizar visitas anuales para detectar nuevas lesiones o recurrencias. Es fundamental que reciban asesoramiento sobre el riesgo de desarrollar nuevos tumores (incluido melanoma), la importancia de las visitas continuas, la au-

toexploración de la piel y la necesidad de protección solar y uso rutinario de protector solar (11).

Conclusión

La reconstrucción dermatocutánea en el cáncer de piel no melanoma (CPNM) ha experimentado una evolución significativa, transformándose en un campo donde la colaboración entre cirugía plástica y dermatología quirúrgica es fundamental para optimizar los resultados. Las técnicas quirúrgicas han avanzado no solo en la erradicación del tumor, sino también en el logro de resultados funcionales y estéticos superiores.

La elección del tratamiento para el CPNM depende crucialmente de la evaluación del riesgo del tumor (bajo o alto) y de su ubicación, especialmente en áreas de alto riesgo facial. Si bien la cirugía sigue siendo el método más efectivo, la radioterapia se posiciona como una alternativa valiosa, especialmente en casos donde la cirugía no es viable o cuando se buscan mejores resultados cosméticos y funcionales, como en pacientes mayores o frágiles, o en zonas anatómicas complejas.

Sin embargo, a pesar de estos avances, el manejo del CPNM sigue presentando desafíos, particularmente en cánceres cutáneos raros y en pacientes inmunocomprometidos, quienes tienen un mayor riesgo y una enfermedad más agresiva. La creciente incidencia y complejidad del CPNM subrayan la necesidad de un esfuerzo interdisciplinario más colaborativo. Una comunicación fluida y un enfoque conjunto entre cirujanos plásticos, dermatólogos quirúrgicos y otros especialistas son esenciales para desarrollar estrategias basadas en la evidencia que permitan un manejo óptimo del CPNM, mitigando así su potencial de convertirse en una amenaza global para la salud.

Bibliografía

- Briones BRG, Rivas MJB, Garcia JVL, Ojeda IAB. Cirugía reconstructiva: cáncer de piel, tejidos blandos, complicaciones y tratamiento. RECIAMUC. 2024;8(1):966–75.
- Hernández González T. Cirugía Plástica en el cáncer de piel no melanoma. Cirplast antis spiritus [Internet]. 2020; Available from: <http://cirplasantisspiritus2020.sld.cu/index.php/crplass/jvccss2020/paper/viewFile/5/48>
- Ayala Torres WE. Técnicas quirúrgicas en tratamiento del cáncer de piel facial no melanoma Complejo Hospitalario Policía Nacional del Perú Luis Nicasio Saenz 2017-2019 [Internet]. Universidad San Martín de Porres; 2020. Available from: https://repositorio.usmp.edu.pe/bitstream/handle/20.500.12727/6459/ayala_twe.pdf?sequence=3&isAllowed=y
- Cedeño Sabando TD, Delgado Bravo GN, Zambrano Zevallos M, Carrión Cano JG. Cirugía reconstructiva de cánceres de piel y tejidos blandos: Manejo y complicaciones. RECIMUNDO [Internet]. 2022 Sep 27;6(4):548–56. Available from: <https://recimundo.com/index.php/es/article/view/1877>
- Lugo-Beltrán I, Delcid-Morazán AF, Ornelas-Flores MC, Haro-Cruz JS, Zúñiga-Garza E. Reconstrucción con colgajo de fascia temporal para defecto de tercio superior de cara. Cirugía Plástica [Internet]. 2023;33(3):108–12. Available from: <https://www.medigraphic.com/cgi-bin/new/resumen.cgi?IDARTICULO=113276>
- Guananga Chuqui JA, Barbecho Massón AM. Caracterización del cáncer de piel de cara y cuero cabelludo. Hospital Instituto Ecuatoriano de Seguridad Social. Riobamba, 2017-2020 [Internet]. Universidad Nacional de Chimborazo; 2021. Available from: [http://dspace.unach.edu.ec/bitstream/51000/8353/1/5.-TESIS Barbecho Massón Ana María Y Guananga Chuqui Jessica-MED.pdf](http://dspace.unach.edu.ec/bitstream/51000/8353/1/5.-TESIS%20Barbecho%20Masson%20Ana%20María%20Y%20Guananga%20Chuqui%20Jessica-MED.pdf)
- Mayo Clinic. Cáncer de piel no melanoma [Internet]. 2025. Available from: <https://www.mayoclinic.org/es/diseases-conditions/nonmelanoma-skin-cancer/symptoms-causes/syc-20355397>
- Villagrán XGG, López MFT, Villavicencio MRD, Pesántez REP. Dermatología oncológica: navegando por la identificación temprana, terapias innovadoras y cuidado integral del cáncer de piel. RECIAMUC [Internet]. 2023;7(2):907–15. Available from: <https://reciamuc.com/index.php/RECIAMUC/article/view/1182>

NIH. Tratamiento del cáncer de piel [Internet]. 2023. Available from: <https://www.cancer.gov/espanol/tipos/piel/paciente/tratamiento-piel-pdq>

Magliano J, Navarrete J, Martínez M, Bazzano C. Cirugía micrográfica de Mohs en Uruguay: primeros 130 casos en carcinomas cutáneos. Rev MEDICA DEL URUGUAY [Internet]. 2018 Mar 1;34(1). Available from: <http://www.rmu.org.uy/revista/2018v1/art4.pdf>

Badash I, Shauly O, Lui CG, Gould DJ, Patel KM. Nonmelanoma Facial Skin Cancer: A Review of Diagnostic Strategies, Surgical Treatment, and Reconstructive Techniques. Clin Med Insights Ear, Nose Throat [Internet]. 2019 Jan 24;12. Available from: <https://journals.sagepub.com/doi/10.1177/1179550619865278>

CITAR ESTE ARTICULO:

Granja Durán, S., Barrionuevo Sasig, M. Y., Estrada Escobar, O. M., & Pulgar Silva, R. I. (2025). Reconstrucción dermatocutánea en cáncer de piel no melanoma: Enfoque conjunto entre cirugía plástica y dermatología quirúrgica. RECIAMUC, 9(2), 656-665. [https://doi.org/10.26820/reciamuc/9.\(2\).abril.2025.656-665](https://doi.org/10.26820/reciamuc/9.(2).abril.2025.656-665)



CREATIVE COMMONS RECONOCIMIENTO-NOCOMERCIAL-COMPARTIRIGUAL 4.0.