



**DOI:** 10.26820/reciamuc/9.(2).abril.2025.510-520

**URL:** <https://reciamuc.com/index.php/RECIAMUC/article/view/1587>

**EDITORIAL:** Saberes del Conocimiento

**REVISTA:** RECIAMUC

**ISSN:** 2588-0748

**TIPO DE INVESTIGACIÓN:** Artículo de revisión

**CÓDIGO UNESCO:** 32 Ciencias Médicas

**PAGINAS:** 510-520







## Abordaje transforaminal endoscópico para el manejo de hernias discales: Una alternativa segura y eficaz

Transforaminal endoscopic approach for disc herniation management: A safe and effective alternative

Abordagem endoscópica transforaminal para o tratamento da hérnia discal: uma alternativa segura e eficaz

**Ruth Alejandra Erazo Bravo<sup>1</sup>; Rhomy Leonardo Guerra Frias<sup>2</sup>; Josselyn Tatiana Manosalvas Herrera<sup>3</sup>; Francisco Javier Barahona Browne<sup>4</sup>**

**RECIBIDO:** 05/01/2025 **ACEPTADO:** 15/03/2025 **PUBLICADO:** 27/06/2025

1. Médica Cirujana; Médica General en Funciones Hospitalarias; Hospital de las Fuerzas Armadas N°1; Quito, Ecuador; [rutherazob@gmail.com](mailto:rutherazob@gmail.com);  <https://orcid.org/0009-0003-9742-7886>
2. Médico Cirujano; Médico General en Funciones Hospitalarias; Centro Clínico Quirúrgico Ambulatorio Hospital del Día IESS; Tena, Ecuador; [leonardo96frias@gmail.com](mailto:leonardo96frias@gmail.com);  <https://orcid.org/0009-0003-6185-7999>
3. Médica; Médica Rural; Investigadora Independiente; Tena, Ecuador; [jossherrera.0801@gmail.com](mailto:jossherrera.0801@gmail.com);  <https://orcid.org/0009-0002-1022-7893>
4. Médico General; Médico Rural; Centro de Salud de Pifo; Quito, Ecuador; [fbarahona.md@gmail.com](mailto:fbarahona.md@gmail.com);  <https://orcid.org/0009-0007-6263-3320>

### CORRESPONDENCIA

**Ruth Alejandra Erazo Bravo**

[rutherazob@gmail.com](mailto:rutherazob@gmail.com)

**Quito, Ecuador**

## RESUMEN

Las hernias discales son un problema común que afecta la columna vertebral, ocurriendo cuando parte de un disco intervertebral se desplaza o rompe, ejerciendo presión sobre los nervios cercanos o la médula espinal. Esto puede generar dolor, entumecimiento y debilidad. Se llevó a cabo una revisión bibliográfica exhaustiva para determinar si el abordaje transforaminal endoscópico (TF-ED) representa una alternativa segura y eficaz para el manejo de las hernias discales. La búsqueda se realizó en bases de datos como PubMed, Scopus, Web of Science y Cochrane Library, utilizando una combinación de términos clave. Se incluyeron ensayos clínicos, cohortes, series de casos, revisiones sistemáticas publicadas desde el año 2021, priorizando artículos en inglés y español. Finalmente, se procedió a una síntesis narrativa de los hallazgos, agrupando los resultados por temas clave para ofrecer una visión comprensiva de la seguridad y eficacia del TF-ED. El abordaje transforaminal endoscópico (TF-ED) ha demostrado ser una alternativa quirúrgica segura y eficaz para las hernias discales, ofreciendo un enfoque mínimamente invasivo que permite a los cirujanos visualizar y tratar directamente la fuente del dolor espinal. A diferencia de los métodos convencionales, el TF-ED utiliza una técnica "de adentro hacia afuera" para descomprimir con precisión las estructuras neurales, abordando no solo el fragmento herniado sino también las fisuras anulares y la inflamación asociada.

**Palabras clave:** Discectomía endoscópica transforaminal, Hernia discal, Seguridad, Eficacia.

## ABSTRACT

Disc herniations are a common spinal issue occurring when part of an intervertebral disc displaces or ruptures, putting pressure on nearby nerves or the spinal cord. This can lead to pain, numbness, and weakness. An exhaustive literature review was conducted to determine if the transforaminal endoscopic approach (TF-ED) represents a safe and effective alternative for managing disc herniations. The search was performed in databases such as PubMed, Scopus, Web of Science, and Cochrane Library, using a combination of key terms. Clinical trials, cohorts, case series, and systematic reviews published since 2021 were included, prioritizing articles in English and Spanish. Finally, a narrative synthesis of the findings was conducted, grouping results by key themes to provide a comprehensive overview of the safety and efficacy of TF-ED. The transforaminal endoscopic approach (TF-ED) has proven to be a safe and effective surgical alternative for disc herniations, offering a minimally invasive approach that allows surgeons to directly visualize and treat the source of spinal pain. Unlike conventional methods, which often rely solely on imaging, TF-ED utilizes an "inside-out" technique to precisely decompress neural structures, addressing not only the herniated fragment but also annular tears and associated inflammation.

**Keywords:** Transforaminal endoscopic discectomy, Herniated disc, Safety, Efficacy.

## RESUMO

As hérnias discais são um problema comum na coluna vertebral que ocorre quando parte de um disco intervertebral se desloca ou se rompe, pressionando os nervos próximos ou a medula espinhal. Isso pode causar dor, dormência e fraqueza. Foi realizada uma revisão exaustiva da literatura para determinar se a abordagem endoscópica transforaminal (TF-ED) representa uma alternativa segura e eficaz para o tratamento de hérnias discais. A pesquisa foi realizada em bases de dados como PubMed, Scopus, Web of Science e Cochrane Library, utilizando uma combinação de termos-chave. Foram incluídos ensaios clínicos, coortes, séries de casos e revisões sistemáticas publicados desde 2021, priorizando artigos em inglês e espanhol. Por fim, foi realizada uma síntese narrativa dos resultados, agrupando-os por temas-chave para fornecer uma visão geral abrangente da segurança e eficácia da TF-ED. A abordagem endoscópica transforaminal (TF-ED) provou ser uma alternativa cirúrgica segura e eficaz para hérnias discais, oferecendo uma abordagem mínimamente invasiva que permite aos cirurgiões visualizar e tratar diretamente a origem da dor na coluna vertebral. Ao contrário dos métodos convencionais, que muitas vezes dependem exclusivamente de imagens, a TF-ED utiliza uma técnica «de dentro para fora» para descomprimir com precisão as estruturas neurais, tratando não só o fragmento herniado, mas também as rupturas anulares e a inflamação associada.

**Palavras-chave:** Discectomia endoscópica transforaminal, Hérnia discal, Segurança, Eficácia.

## Introducción

En cuanto a la hernia discal, se define como la salida del material discal más allá de los márgenes de las vértebras adyacentes. La lesión inicial es una rotura del anillo fibroso que permite la salida del núcleo pulposo discal hacia el canal pudiendo comprimir una raíz nerviosa dentro del canal o bien en su salida por el agujero de conjunción. Cuando una hernia discal comprime una raíz lumbar produce dolor lumbar irradiado por el territorio de la raíz comprimida. Las raíces más afectadas normalmente son L4, L5 o S1 (1).

La hernia discal presenta una causalidad multifactorial, llegando a influir en su aparición y desarrollo trastornos del metabolismo (diabetes, arterioesclerosis con calcificación de aorta), genéticos, la edad (el colágeno y la elastina se desorganizan y se generan fisuras), psicosociales (se asocia alto nivel de estrés), mecánicos (esfuerzos físicos, microtraumatismos de repetición). Son más frecuentes en edades media de la vida, teniendo un pico de incidencia sobre la cuarta década. La clínica se caracteriza por un comienzo con dolor paravertebral y dolor a la percusión de las apófisis espinosas, acompañado de contractura muscular paravertebral (2).

De forma global, la hernia discal lumbar tiene una incidencia entre un 1% y un 3%, y puede prevalecer en un 58, 1%. La mayor prevalencia se da en personas entre los 30 y 50 años, con una proporción hombre-mujer de 2:1. Sin embargo, como el mayor problema de salud entre la quinta y la sexta década de la vida, llega a superar el 65% de los casos por año (3).

Si bien este tipo de problemas de columna puede ser muy doloroso e invalidante y puede durar en promedio 1,2 meses (depende del tipo de hernia) los tratamientos deben ser en base a un manejo no quirúrgico, privilegiando posturas, ejercicios y ajustes Quiroprácticos. Sólo en casos de problemas más severos se recomienda la cirugía

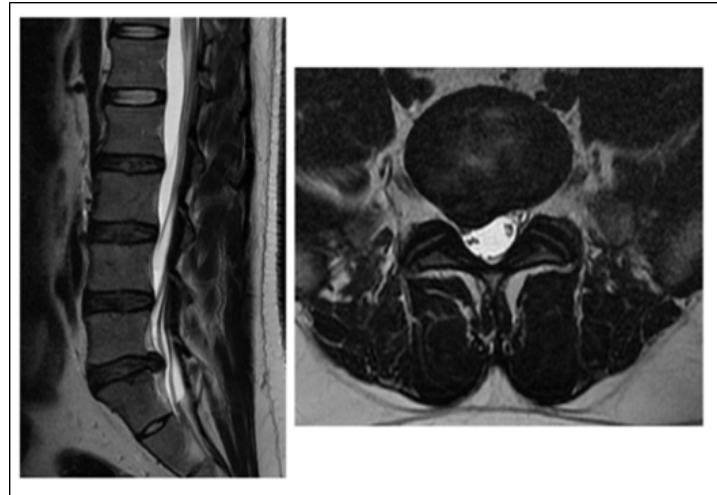ya que permiten un alivio rápido del dolor, pero no hay diferencias con el tratamiento de Terapia Física (Quiropráctica y Kinesioterapia) luego de uno o cuatro años. Por otro lado, estudios han reportado que entre el 66% y el 82% de las hernias se reabsorben. Es decir, desaparecen radiológicamente luego de 9 meses de evolución. Esto es fundamental para entender que (en la mayoría de las personas) el dolor va a evolucionar naturalmente y tendrá una mejor funcionalidad si se comienza con Terapia Física (Quiropráctica y Kinesioterapia) de forma temprana. Este tipo de tratamiento no quirúrgico podría reducir las complicaciones, aliviar el dolor, disminuir los costos económicos y mejorar su calidad de vida, así lo han demostrado diferentes estudios, en donde mencionan que por medio de este tipo de terapias los síntomas clínicos de los pacientes disminuyen o incluso desaparecen por completo en unas pocas semanas (4).

## Metodología

Se llevó a cabo una revisión bibliográfica exhaustiva para determinar si el abordaje transforaminal endoscópico (TF-ED) representa una alternativa segura y eficaz para el manejo de las hernias discales. La búsqueda se realizó en bases de datos como PubMed, Scopus, Web of Science y Cochrane Library, utilizando una combinación de términos clave como "Transforaminal Endoscopic Discectomy", "Herniated Disc" y "Safety OR Efficacy". Se incluyeron ensayos clínicos, cohortes, series de casos, revisiones sistemáticas publicadas desde el año 2021, priorizando artículos en inglés y español. Finalmente, se procedió a una síntesis narrativa de los hallazgos, agrupando los resultados por temas clave para ofrecer una visión comprensiva de la seguridad y eficacia del TF-ED.

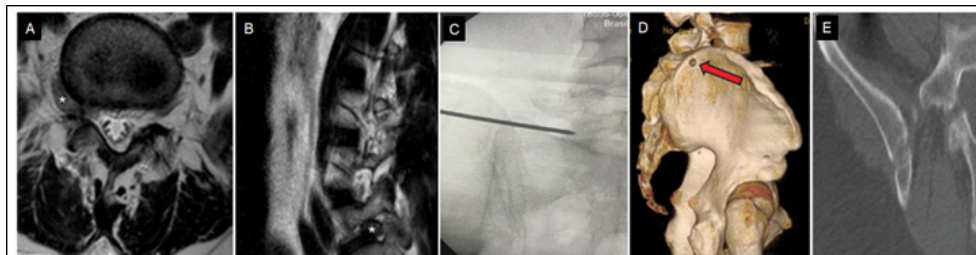
## Resultados

### Tipos de hernias discales



**Figura 1.** Resonancia magnética (secuencia T2) de un paciente masculino de 39 años ~ con síntomas de dolor irradiado en miembro inferior derecho. Se observa una hernia discal central extruida en el nivel L5-S1

**Fuente:** Ramírez-León et al (5).



**Figura 2.** Cortes Axiales y Sagitales de Imágenes Médicas. A) y B) Cortes axial y sagital de la RM (Resonancia Magnética): Demuestran una hernia discal foraminal/extraforaminal derecha en L5-S1 (asterisco). C) Trayectoria de la perforación inicial del ilion: Muestra el camino de la perforación inicial en el hueso ilion. D) y E) Cortes postoperatorios de TC (Tomografía Computarizada): Muestran el túnel óseo transilial (flecha roja)

**Fuente:** Assis et al (6).

#### Por la cantidad

- **Parcial:** donde el núcleo pulposo sale hacia la parte posterior del anillo, produciendo compresión de la raíz nerviosa que atraviesa el agujero de conjunción.
- **Masiva:** donde sale en su totalidad el núcleo pulposo y en ocasiones un segmento del anillo fibroso (7).

#### Por su localización

- **Posteromediales:** necesitan de un sobreesfuerzo de flexión para producirse, pudiendo presionar el saco dural, sus signos y síntomas serán variables según se localicen.
- **Posterolaterales:** son las más habituales, producirán presión monorradicular.
- **Foramidales:** su ubicación será más lateral, el material dañado se ubicará en el área del agujero de conjunción pro-

duciendo compromiso del espacio, desencadenando dolores intensos frente a maniobras que involucren movilizaciones de la raíz comprometida.

- **Extraforamidal:** más lateral que la foramidal (7).

#### Por la cantidad de material herniado

- **Hernia contenida:** se produce rompimiento de las fibras del anillo fibroso, que no pueden evitar que el núcleo se desplace.
- **Protrusión discal:** el anillo fibroso altera su capacidad de contener al núcleo pulposo que aún no se encuentra roto, se produce un relieve en el disco vertebral en la zona posterior de los cuernos vertebrales, comprimiendo el canal vertebral.
- **Extrusión discal:** el fragmento del núcleo pulposo entra al canal vertebral por el rompimiento del ligamento vertebral común posterior, produciendo una compresión intensa de la raíz nerviosa pudiendo incluir la cola de caballo.
- **Hernia discal emigrada:** el ligamento vertebral común anterior contiene el material del núcleo pulposo roto por ende ocupa un volumen considerable en el canal vertebral (7).

#### Causas de hernia discal y factores de riesgo

Las hernias discales suelen ser el resultado de un proceso natural de desgaste y envejecimiento de los discos intervertebrales, conocido como degeneración discal. Con la edad, los discos pierden flexibilidad y se vuelven más susceptibles a sufrir desgarros o roturas, incluso con movimientos o esfuerzos leves. Aunque a menudo es difícil identificar una causa única, la hernia discal puede ser desencadenada por levantar objetos pesados incorrectamente (usando la espalda en lugar de las piernas), así como por girar o torcer el cuerpo al levantar. En raras ocasiones, un traumatismo directo como una caída o un impacto en la espalda puede ser la causa (8).

Varios elementos pueden aumentar la probabilidad de sufrir una hernia de disco. El peso corporal es uno, ya que el sobrepeso ejerce presión adicional en la zona lumbar. Ciertas profesiones con esfuerzo físico significativo, movimientos repetitivos (levantar, jalar, empujar) o flexiones y giros del cuerpo incrementan el riesgo. Existe también un factor genético, pues algunas personas pueden heredar una predisposición. El tabaquismo se ha asociado con un menor suministro de oxígeno a los discos, lo que acelera su deterioro. La conducción frecuente, al permanecer sentado por mucho tiempo con vibración, puede presionar la columna. Finalmente, un estilo de vida sedentario es un riesgo, mientras que el ejercicio regular puede ayudar a prevenirla (8).

#### Diagnóstico

Para diagnosticar problemas en la columna, se suelen emplear varios exámenes:

Se comienza con **radiografías simples** (anteroposterior, lateral y, si es posible, con movimiento en flexión, extensión y lateralización) para evaluar la anatomía y estabilidad de la columna vertebral.

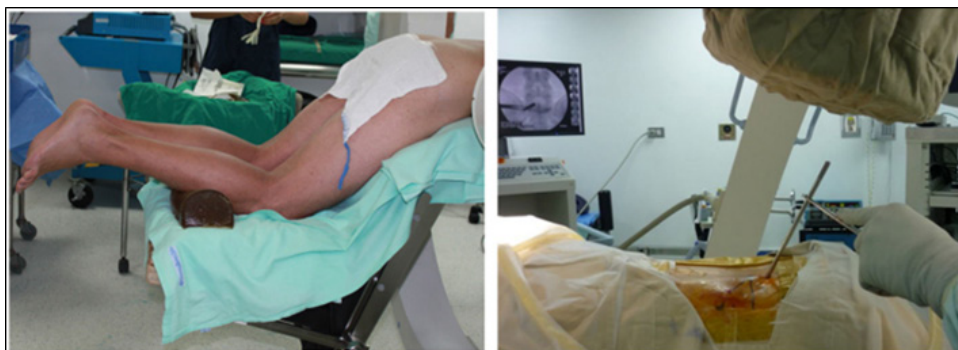El **electrodiagnóstico**, que incluye la electromiografía y los estudios de conducción nerviosa, es útil para confirmar la presencia de radiculopatía y descartar otras afecciones nerviosas periféricas en pacientes con dolor radicular o estenosis del canal raquídeo.

La **Resonancia Magnética (RM)** es fundamental para detectar daños o degeneración discal y medir el diámetro del canal. Es importante destacar que hasta el 35% de las personas entre 20 y 35 años pueden tener degeneración o protrusión discal sin presentar síntomas.

Finalmente, el **síndrome de la cola de caballo** es una emergencia quirúrgica rara, causada por la compresión de las raíces nerviosas. Sus manifestaciones clínicas clave incluyen: alteración del control de esfínteres (urinario o intestinal), hipoestesia en

silla de montar (entumecimiento en la zona que tocaría una silla de montar), y disfunción sexual, a menudo acompañadas de déficits neurológicos (motores, sensitivos o de reflejos) en las piernas (9).

### **Manejo: Abordaje transforaminal endoscópico**



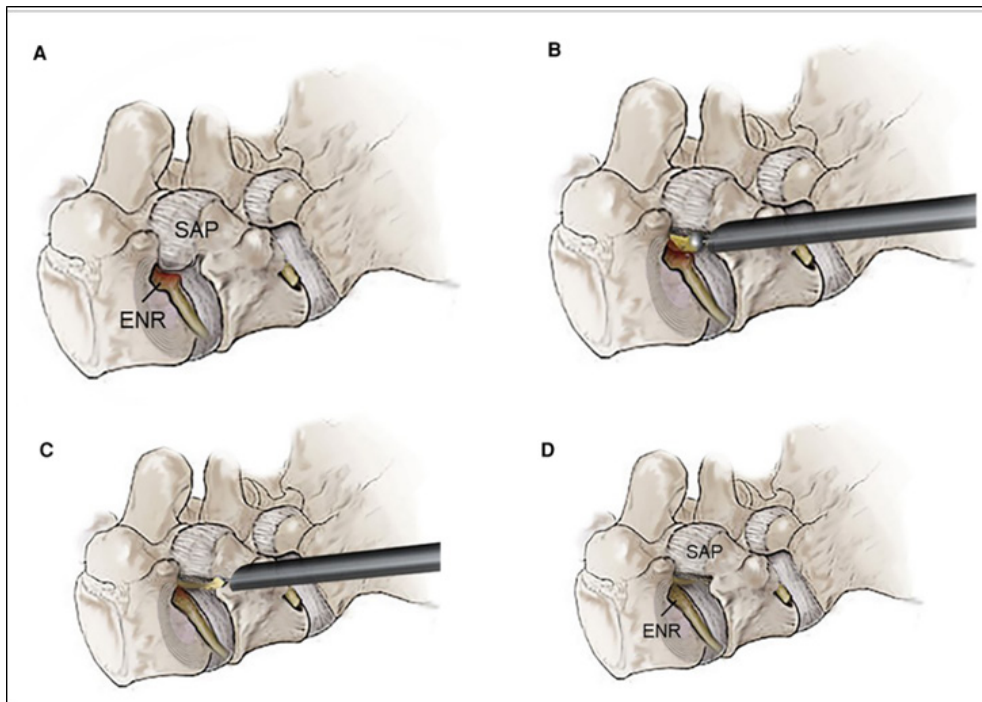
**Figura 3.** Paciente en decúbito prono con angulación de las caderas en 90 grados de flexión (izquierda). Ubicación del dilatador en la ventana interlaminar izquierda (derecha)

**Fuente:** Ramírez-León et al (5).

Existe un importante grupo de técnicas mínimamente invasivas que son realizadas a través de abordajes endoscópicos. La cirugía endoscópica de columna permite -a través del uso de lentes, cámaras y otros equipos especiales- la visualización de estructuras y el tratamiento sintomático de patologías degenerativas como: artrosis facetaria, quistes facetarios, hernias discales, estenosis centrales y foraminales, entre otras; en los diferentes segmentos vertebrales: cervical, torácico y lumbar. Uno de los abordajes endoscópicos más empleado en la cirugía de columna es el ingreso transforaminal, en el cual, el endoscopio se dirige directamente al foramen a través de una vía posterolateral. Este procedimiento, si bien es capaz de ofrecer excelentes resultados clínicos, puede llegar a presentar -principalmente en etapas tempranas de entrenamiento- cierta dificultad técnica cuando es utilizado para la descompresión de hernias discales centrales extruidas y/o migradas (5).

La capacidad de aislar y visualizar los generadores de "dolor" en el foramen y de tratar el dolor persistente mediante la vi-

sualización de la inflamación y la compresión de los nervios, sirve como base para la cirugía endoscópica transforaminal (TFE). Esto también ha resultado en una mejor planificación prequirúrgica con objetivos más específicos y definidos. La filosofía "de adentro hacia afuera" de la cirugía TFE es segura y precisa. Proporciona un acceso mínimamente invasivo al disco y al foramen para cubrir un amplio espectro de patologías dolorosas. La endoscopia transforaminal (TFE) permite una visualización directa de los generadores de dolor en el foramen, lo que facilita un diagnóstico más preciso y un plan de tratamiento específico, superando las limitaciones de depender solo de las imágenes diagnósticas. Esta técnica busca no solo enmascarar el dolor, sino tratar su origen, ofreciendo un acceso mínimamente invasivo al disco y al foramen para abordar una amplia gama de patologías dolorosas de manera segura y precisa (10).



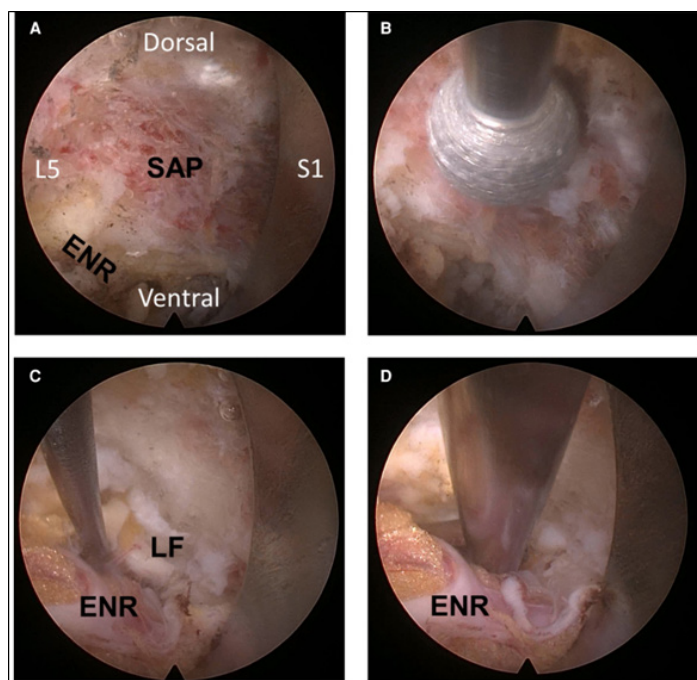
**Figura 4.** Concepto Principal de la Foraminotomía Lumbar Endoscópica Transforaminal. A) Estenosis foraminal severa comprime la raíz nerviosa saliente (ENR) debido al proceso articular superior (SAP) hipertrófico y los ligamentos. B) Descompresión del foramen utilizando fresas endoscópicas y micro-punzones para reseca la punta del proceso articular superior y los osteofitos. C) Liberación neural con remoción del ligamento amarillo, ligamentos foraminales y disco redundante. D) El punto final de la descompresión foraminal a gran escala desde el lado axilar hasta la zona de salida lateral. Observe el SAP resecado y la ENR descomprimida

**Fuente:** Ahn & Song (11).

La técnica YESS TFE se realiza bajo anestesia local y sedación consciente, permitiendo al paciente informar cualquier sensación durante el procedimiento, lo que es crucial para la seguridad. Se utilizan imágenes fluoroscópicas biplanares para guiar la inserción de una aguja en el disco y retraer el nervio saliente con un dilatador. El enfoque "de adentro hacia afuera" implica crear una cavidad en el disco para manipular los instrumentos endoscópicos y remover fragmentos discales, material atrapado en fisuras anulares y abordar la inflamación, lo cual es vital para la curación del anillo. Además, la técnica ha incorporado avances como el abordaje a la faceta superior para

foraminoplastia y el uso de instrumentos especializados, como endoscopios de alta resolución y curetas flexibles, que amplían el alcance y la eficacia de este procedimiento mínimamente invasivo (10).

### **Técnica Quirúrgica de la Foraminotomía Lumbar Endoscópica**



**Figura 5.** Imágenes Endoscópicas Intraoperatorias. (A) Campo operatorio inicial: En esta primera vista, se aprecian la superficie del disco, la raíz nerviosa saliente (ENR) y la superficie del proceso articular superior (SAP), elementos clave para iniciar el procedimiento. (B) Descompresión foraminal: Aquí se observa la técnica de descompresión del foramen, que implica la remoción de la punta del SAP a lo largo de la articulación sinovial. Este paso es fundamental para crear espacio y aliviar la compresión. (C) Descompresión de tejidos blandos: Esta imagen muestra la remoción del ligamento amarillo hipertrófico para liberar el espacio epidural axilar. Este tejido blando, al estar engrosado, puede contribuir significativamente a la compresión nerviosa. (D) Liberación final de la ENR: En el punto culminante del procedimiento, se visualiza la raíz nerviosa saliente (ENR) completamente liberada y movilizada a lo largo de todo su trayecto. Esto indica que la descompresión ha sido exitosa y el nervio ya no está comprimido

**Fuente:** Ahn & Song (11).

La técnica quirúrgica de la foraminotomía lumbar endoscópica (ELF) se realiza en tres etapas principales bajo sedación consciente para la anestesia. Antes de la cirugía, se administra midazolam intramuscular y fentanilo intravenoso, con dosis adicionales de fentanilo según la necesidad del paciente.

### 1. Abordaje Transforaminal (Técnica "De Afuera Hacia Adentro")

Esta etapa inicial se centra en establecer el acceso al foramen. Bajo guía fluoroscópica,

se inserta una aguja espinal de calibre 18, dirigiéndola cuidadosamente hacia el proceso articular superior (SAP) y el pedículo, siempre preservando la raíz nerviosa saliente (ENR). La aguja se fija, se reemplaza por un alambre guía y luego se introduce un obturador cónico en el foramen. Finalmente, se avanza una vaina de trabajo biselada sobre el obturador, permitiendo la inserción del endoscopio. Este enfoque, que crea el espacio de trabajo desde fuera hacia dentro del foramen, facilita la visualización de la



anatomía perforaminal esencial, incluyendo el SAP, la ENR, el pedículo y cualquier disco redundante. (11).

## 2. Trabajo Óseo Endoscópico (Descompresión Foraminal)

La segunda etapa se enfoca en la descompresión ósea para ensanchar el foramen y liberar las adherencias neurales. Se reseca el SAP hipertrófico y se remueve hueso utilizando trépanos o fresas endoscópicas. Se emplean diversas fresas, incluidas las articuladas para una resección amplia, siempre con el objetivo de preservar la ENR. La remoción ósea se realiza de caudal a craneal y de afuera hacia adentro, tomando como referencia la interfaz entre el proceso articular inferior y el SAP. Este paso continúa hasta exponer el ligamento amarillo y la grasa epidural, permitiendo una evaluación detallada de las estructuras foraminales (11).

## 3. Trabajo Endoscópico en Tejidos Blandos (Descompresión Foraminal Completa)

En la etapa final, se abordan los tejidos blandos y las adherencias que causan compresión. Después de la resección ósea, se utilizan micropunzones, fórceps de agarre y sondas de disección para eliminar el ligamento amarillo hipertrófico, los discos extruidos o redundantes, y otras adherencias ligamentosas u osteofitos. La radiofrecuencia bipolar es útil para reducir el disco, disecar adherencias y controlar el sangrado. El objetivo principal es lograr la movilización libre de la ENR y el saco dural, confirmando la descompresión total bajo guía endoscópica y fluoroscópica. Una vez asegurada la hemostasia, se retira el endoscopio, se aplica un apósito estéril y se monitorea al paciente para un alta segura dentro de las 24 horas, si no hay complicaciones (11).

### Pronostico (resultados funcionales)

Los resultados funcionales de un estudio realizado por Wu et al (12) demuestran una mejora significativa en los pacientes some-

tidos a cirugía endoscópica para hernias discales. Las puntuaciones generales en la Escala Analógica Visual (VAS) para el dolor de espalda mostraron una mejoría notable a partir de las 6 semanas post-cirugía. Aquellos pacientes tratados con discectomía endoscópica lumbar transforaminal (TELD) experimentaron una recuperación más rápida (a los 3 meses) en comparación con los que recibieron discectomía endoscópica lumbar interlaminar (IELD), que mostraron mejoría al año; sin embargo, no se encontró una diferencia significativa a largo plazo entre ambos grupos. Además, las puntuaciones VAS tanto generales como individuales para el dolor de pierna mejoraron significativamente a partir de las 2 semanas después de la operación. El Índice de Discapacidad de Oswestry (ODI) también mostró una mejoría sustancial a partir de las 6 semanas postoperatorias en ambos abordajes.

En cuanto a la satisfacción del paciente, el 91.3% (53 de 58 pacientes) obtuvieron resultados entre buenos y excelentes según los criterios modificados de MacNab. Específicamente, en el grupo de 41 pacientes que se sometieron a TELD, la tasa de satisfacción fue del 87.8%, con cinco pacientes reportando resultados insatisfactorios. De estos, dos tenían un disco residual (uno requirió una TELD de repetición al día siguiente y otro cambió de una TELD L4-L5 a una IELD L5-S1 durante la cirugía). Dos pacientes necesitaron una discectomía abierta debido a una recurrencia de la hernia discal. Un paciente (tratado con IELD) requirió una cirugía de fusión espinal cinco años después por inestabilidad segmentaria. Es importante destacar que el grupo de 17 pacientes que se sometieron a IELD mostró una tasa del 100% de resultados buenos a excelentes (12).

### Conclusión

El abordaje transforaminal endoscópico (TF-ED) se ha consolidado como una alternativa quirúrgica segura y eficaz para el manejo de las hernias discales. Esta técnica míni-

mamente invasiva, fundamentada en una profunda comprensión de la patoanatomía y fisiopatología del dolor espinal, permite a los cirujanos visualizar y tratar directamente los generadores de dolor. A diferencia de los métodos tradicionales que a menudo se basan solo en imágenes, el TF-ED ofrece una visión "de adentro hacia afuera", facilitando la descompresión precisa de las estructuras neurales comprometidas y abordando no solo el fragmento herniado, sino también las fisuras anulares y la inflamación asociada. Su realización bajo anestesia local y sedación consciente minimiza los riesgos inherentes a la anestesia general, promoviendo una recuperación más rápida y reduciendo la estancia hospitalaria.

La evidencia clínica respalda consistentemente la eficacia del TF-ED en la mejora significativa de los índices de dolor (VAS) y la funcionalidad (ODI), con altas tasas de satisfacción del paciente según criterios como los de MacNab. Si bien el abordaje transforaminal (TELD) puede ofrecer una mejora inicial más rápida que el interlaminar (IELD), ambos demuestran resultados funcionales comparables a largo plazo. Las complicaciones son infrecuentes, y la capacidad de abordar diversas patologías, desde hernias extruidas hasta estenosis foraminales, lo posiciona como una herramienta valiosa en el arsenal quirúrgico de la columna. Con el continuo avance en instrumentación y técnicas, el TF-ED sigue evolucionando, ofreciendo una opción cada vez más refinada y accesible para pacientes que buscan alivio duradero del dolor causado por hernias discales.

## **Bibliografía**

- Montenegro Suarez AD, Espinoza Quiceno RJ, Barrezueta Espinoza VD, Rodríguez Ortiz MO. Tratamiento traumatológico asociado a hernias discales. RECIAMUC [Internet]. 2024 Jan 2;8(1):9–16. Available from: <https://reciamuc.com/index.php/RECIAMUC/article/view/1236>
- Álvarez Fernández MA, Rivero González AD. Efectividad de la ozonoterapia como tratamiento en pacientes con hernias discales. CENCOMED. 2025;
- Robert Pozo LM, Figueredo Acosta H. Efectividad de la ozonoterapia peridural y paravertebral en el tratamiento de las hernias discales lumbares. Rev Cuba Med Mil. 2024;53(2).
- Dutilh A. Hernia discal o lumbar | ¿Cuándo es necesaria la operación de hernia discal? [Internet]. 2022. Available from: <https://www.raquischile.cl/hernia-discal-o-lumbar-cuando-es-necesaria-la-operacion-de-hernia-discal/>
- Ramírez-León JF, Rugeles-Ortiz JG, Prada-Ramírez N, Ramírez-Martínez C, Alonso-Cuéllar GO. Abordaje interlaminar complementamente endoscópico para hernias centrales extruidas y migradas en L5–S1. Serie de casos. Rev Colomb Ortop y Traumatol [Internet]. 2020 Jan;34(1):16–22. Available from: <https://revistasccot.org/index.php/rccot/article/view/228>
- ASSIS RRD, NASCIMENTO WOD, TOULIAS A, OLIVEIRA DDA, MENDONÇA PTRD, WIRTH F, et al. TRANSILIAIC ENDOSCOPIC ACCESS FOR TRANSFORAMINAL APPROACH AT L5-S1: CASES REPORT. Coluna/Columna. 2024;23(4).
- Espinal Ballon MC. Hernia discal lumbar e incapacidad funcional en pacientes de dos centros de terapia física y rehabilitación, Abancay, 2022 [Internet]. Universidad Continental; 2023. Available from: [https://repositorio.continental.edu.pe/bitstream/20.500.12394/13357/1/IV\\_FCS\\_507\\_TE\\_Espinal\\_Ballon\\_2023.pdf](https://repositorio.continental.edu.pe/bitstream/20.500.12394/13357/1/IV_FCS_507_TE_Espinal_Ballon_2023.pdf)
- Cáceres Hernández D, Hernández González J, Ávila Martínez A. REVISIÓN BIBLIOGRÁFICA SOBRE HERNIA DISCAL. I SIMPOSIO SOBRE CIENCIA, TECNOLOGÍA E INNOVACIÓN EN TECNOLOGÍA DE LA SALUD. UNIVERSIDAD DE CIENCIAS MÉDICAS DE LA HABANA; 2024.
- Samantha Esther PA, Cabezas M, Barba V. Hernia Discal: Tratamiento conservador vs quirúrgico. Hospital Instituto Ecuatoriano De Seguridad Social. Riobamba. 2020-2021 [Internet]. Universidad Ncional de Chimborazo; 2021. Available from: <http://dspace.unach.edu.ec/bitstream/51000/8301/1/5.-TESIS Mosquera Cabezas%2C Paula Ariana Y Vallejo Barba Samantha-MED.pdf>
- Gore S, Yeung A. The "inside out" transforaminal technique to treat lumbar spinal pain in an awake and aware patient under local anesthesia: results and a review of the literature. Int J Spine Surg [Internet]. 2021 Jan 1;8:28. Available from: <http://ijssurgery.com/lookup/doi/10.14444/1028>

Ahn Y, Song SK. Transforaminal endoscopic lumbar foraminotomy for octogenarian patients. *Front Surg* [Internet]. 2024 Feb 1;11. Available from: <https://www.frontiersin.org/articles/10.3389/fsurg.2024.1324843/full>

Wu C, Lee CY, Chen SC, Hsu SK, Wu MH. Functional outcomes of full-endoscopic spine surgery for high-grade migrated lumbar disc herniation: a prospective registry-based cohort study with more than 5 years of follow-up. *BMC Musculoskelet Disord* [Internet]. 2021 Dec 9;22(1):58. Available from: <https://bmcmusculoskeletdisord.biomedcentral.com/articles/10.1186/s12891-020-03891-1>



CREATIVE COMMONS RECONOCIMIENTO-NOCOMERCIAL-COMPARTIRIGUAL 4.0.

### CITAR ESTE ARTICULO:

Erazo Bravo, R. A., Guerra Frias, R. L., Manosalvas Herrera, J. T., & Barahona Browne, F. J. (2025). Abordaje transforaminal endoscópico para el manejo de hernias discales: Una alternativa segura y eficaz . *RECIAMUC*, 9(2), 510-520. [https://doi.org/10.26820/reciamuc/9.\(2\).abril.2025.510-520](https://doi.org/10.26820/reciamuc/9.(2).abril.2025.510-520)