



DOI: 10.26820/reciamuc/9.(2).abril.2025.420-430

URL: <https://reciamuc.com/index.php/RECIAMUC/article/view/1575>

EDITORIAL: Saberes del Conocimiento

REVISTA: RECIAMUC

ISSN: 2588-0748

TIPO DE INVESTIGACIÓN: Artículo de revisión

CÓDIGO UNESCO: 32 Ciencias Médicas

PAGINAS: 420-430







Fractura de pelvis con compromiso visceral: enfoque multidisciplinario en cirugía de emergencia

Pelvic fracture with visceral compromise: multidisciplinary approach in emergency surgery

Fratura pélvica com comprometimento visceral: abordagem multidisciplinar em cirurgia de emergência

Gandhy Nicole Bravo Moreira¹; David Joao Leon Llanos²; Paulina Noemí Montesdeoca Vásquez³; Julio Humberto Moreira Jiménez⁴

RECIBIDO: 05/01/2025 **ACEPTADO:** 15/03/2025 **PUBLICADO:** 12/06/2025

1. Médica Cirujana; Investigadora Independiente; Manta, Ecuador; gandhynicol96@gmail.com;  <https://orcid.org/0009-0005-3253-9750>
2. Máster en Gerencia en Seguridad y Salud en el Trabajo; Médico; Director Médico en LABOUR SSO S.A.S.; Guayaquil, Ecuador; d.leon@sso-labour.ec;  <https://orcid.org/0009-0004-9296-3185>
3. Médica; Investigadora Independiente; Guayaquil, Ecuador; pau_2195@hotmail.es;  <https://orcid.org/0009-0001-0532-6742>
4. Médico; Médico Militar; Investigador Independiente; Quito, Ecuador; jhmj.84@gmail.com;  <https://orcid.org/0009-0001-0571-4075>

CORRESPONDENCIA

Gandhy Nicole Bravo Moreira

gandhynicol96@gmail.com

Manta, Ecuador

RESUMEN

Una fractura de pelvis con compromiso visceral significa una rotura en los huesos de la pelvis que también implica una lesión en los órganos internos ubicados en las cavidades abdominal o pélvica. Esta es una condición grave porque los fragmentos de hueso fracturado pueden perforar o dañar órganos como la vejiga, los intestinos, el recto o los órganos reproductores. Se realizó una revisión bibliográfica exhaustiva para investigar el manejo de las fracturas de pelvis con compromiso visceral en el ámbito de la cirugía de emergencia, enfocándose en la necesidad de un enfoque multidisciplinario. La búsqueda se centró en bases de datos como PubMed, Scopus y Google Scholar. El manejo multidisciplinario en casos de fractura de pelvis con compromiso visceral es clave para abordar la complejidad de estas lesiones. Este enfoque implica la colaboración coordinada entre diferentes especialidades que aportan su experiencia para garantizar una atención integral.

Palabras clave: Fractura de pelvis, Trauma pélvico, Lesión visceral, Cirugía de emergencia, Manejo multidisciplinario, Control de daños.

ABSTRACT

A pelvic fracture with visceral compromise means a break in the bones of the pelvis that also involves an injury to internal organs located in the abdominal or pelvic cavities. This is a serious condition because the fractured bone fragments can perforate or damage organs such as the bladder, intestines, rectum, or reproductive organs. An exhaustive bibliographic review was carried out to investigate the management of pelvic fractures with visceral compromise in the emergency surgery setting, focusing on the need for a multidisciplinary approach. The search focused on databases such as PubMed, Scopus, and Google Scholar. Multidisciplinary management in cases of pelvic fracture with visceral compromise is key to addressing the complexity of these injuries. This approach involves coordinated collaboration among different specialties that contribute their expertise to ensure comprehensive care.

Keywords: Pelvic fracture, Pelvic trauma, Visceral injury, Emergency surgery, Multidisciplinary management, Damage control.

RESUMO

Uma fratura pélvica com comprometimento visceral significa uma ruptura nos ossos da pelve que também envolve uma lesão nos órgãos internos localizados nas cavidades abdominal ou pélvica. Esta é uma condição grave, pois os fragmentos ósseos fraturados podem perfurar ou danificar órgãos como a bexiga, os intestinos, o reto ou os órgãos reprodutivos. Foi realizada uma revisão bibliográfica exhaustiva para investigar o tratamento de fraturas pélvicas com comprometimento visceral no contexto da cirurgia de emergência, com foco na necessidade de uma abordagem multidisciplinar. A pesquisa concentrou-se em bases de dados como PubMed, Scopus e Google Scholar. O tratamento multidisciplinar em casos de fratura pélvica com comprometimento visceral é fundamental para lidar com a complexidade dessas lesões. Essa abordagem envolve a colaboração coordenada entre diferentes especialidades que contribuem com seus conhecimentos para garantir um atendimento abrangente.

Palavras-chave: Fratura pélvica, Traumatismo pélvico, Lesão visceral, Cirurgia de emergência, Tratamento multidisciplinar, Controle de danos.

Introducción

La pelvis es una estructura anular compuesta de hueso. Consta del sacro, el cóccix y los huesos innominados: el pubis, el isquion y el ilion. Los huesos innominados se unen para formar el acetábulo. Los huesos innominados se unen anteriormente en la sínfisis púbica. Contiene vasos sanguíneos, nervios, órganos urogenitales y el recto. La pelvis está anatómicamente asociada con una serie de estructuras vasculares. La aorta se divide en las arterias ilíacas comunes aproximadamente a la altura de L4. Las arterias ilíacas comunes se dividen luego en las ramas internas y externas en la articulación sacroilíaca. La arteria glútea superior es el vaso más comúnmente lesionado en el trauma pélvico; se ramifica de la arteria ilíaca interna y sale de la pelvis por la escotadura ciática. Otras arterias intrapélvicas asociadas con lesiones incluyen la arteria glútea inferior, las arterias rectales, la arteria obturatriz y la arteria vesical. Las venas acompañan a las arterias y también son propensas a lesionarse. La proximidad de las venas y arterias explica la alta incidencia de lesiones combinadas (1).

Las fracturas de pelvis pueden estar ocasionadas por traumatismos de baja energía en aquellos pacientes con factores de riesgo (ancianos, osteopenia/osteoporosis), este tipo de fractura suelen ser estables. Sin embargo, no hay que dejar de mencionar las fracturas inestables asociadas a traumatismos de alta energía que adquiere su importancia por las altas tasas de morbimortalidad asociada en pacientes jóvenes, por sus cifras elevadas a expensas principalmente de accidentes de tráfico y por el alto impacto que tiene hacer un buen abordaje diagnóstico. La tasa de mortalidad asociada a fracturas pélvicas inestables ha disminuido considerablemente en los últimos años, gracias a las mejorías en los protocolos de actuación multidisciplinario. Dentro de estos protocolos se ha optimizado el rendimiento de las pruebas de imagen con la optimización de guías y protocolos de

imagen por ejemplo con la aplicación de un protocolo de imagen como lo es el estudio topográfico aplicado a pacientes con politraumatismos graves (2).

Según los estudios epidemiológicos, se ha descubierto que las fracturas de pelvis son más comunes en mujeres que en hombres, debido a la disminución de la densidad ósea en ellas después de la menopausia. Así mismo, se ha encontrado que el riesgo de sufrir una fractura de pelvis aumenta con la edad, siendo los individuos mayores de 65 años los más afectados. Los mecanismos de trauma que se asocian a las fracturas de pelvis son, principalmente, accidentes de tráfico, caídas desde una altura considerable o lesiones deportivas. Es importante señalar que la gravedad de estas lesiones y su pronóstico dependen en gran medida del tipo de fractura y del grado de lesión del paciente (3). En lo que respecta a pediatría Briceño Arias et al (4) indica que a fractura de pelvis en pacientes pediátricos resulta una patología poco común. Representa entre el 1 y 3 % de las fracturas en los servicios de pediatría. Según el Boston Children's Hospital de la Universidad de Harvard, tales lesiones se identifican entre el 2,4 y el 7,5 % de los niños con trauma, con una incidencia estimada de 1 por cada 100000 por año.

Metodología

Se realizó una revisión bibliográfica exhaustiva para investigar el manejo de las fracturas de pelvis con compromiso visceral en el ámbito de la cirugía de emergencia, enfocándose en la necesidad de un enfoque multidisciplinario. La búsqueda se centró en bases de datos como PubMed, Scopus y Google Scholar, utilizando descriptores como "fractura de pelvis", "trauma pélvico", "lesión visceral", "cirugía de emergencia", "manejo multidisciplinario" y "control de daños". Se seleccionaron artículos publicados en los últimos años, priorizando revisiones sistemáticas, metaanálisis, estudios observacionales y guías de práctica clínica que

abordaran tanto el diagnóstico como el tratamiento de estas complejas lesiones.

Resultados

Fisiopatología

Tabla 1. Clasificación de fracturas pélvicas según Tile modificada por AO, y correlación con Young-Burgess

Tipo	Descripción	Correlación con Young-Burgess
A	Arco posterior intacto	
A1	Avulsiones del hueso innominado	
A2	Fracturas del hueso innominado con arco posterior íntegro	
A3	Fractura transversa del sacro y cóccix distal a S2	
B	Disrupción incompleta del arco posterior	
B1	Disrupción incompleta del arco posterior con inestabilidad rotacional	
	B1.1. Fractura por compresión lateral	LC-I
	B1.2. Fractura por compresión AP	APC-I
B2	Disrupción incompleta del arco posterior con inestabilidad rotacional. Lesión unilateral posterior.	
	B2.1. Fractura por compresión lateral con fractura sacra con inestabilidad en rotación interna	LC-I
	B2.2. Fractura por compresión lateral con fractura iliaca ("Crescent") con inestabilidad en rotación interna	LC-II
	B2.3. Fractura por compresión AP con inestabilidad en rotación externa	APC-II
B3	Disrupción incompleta del arco posterior con inestabilidad rotacional.	
	B3.1. Fractura por compresión lateral en una hemipelvis y compresión AP en la otra. Inestabilidad en rotación interna (anteriormente)	LC-III
	B3.2. Fractura por compresión lateral con inestabilidad en rotación interna bilateral	LC-I o LC-II bilateral
	B3.3. Fractura por compresión AP con inestabilidad en rotación externa bilateral	APC-II bilateral
C	Disrupción completa del arco posterior. Lesión unilateral posterior.	
C1	Disrupción completa del arco posterior. Lesión unilateral posterior	APC-III o VS
C2	Disrupción completa del arco posterior. Lesión bilateral posterior. Hemipelvis con lesión completa y hemipelvis con lesión incompleta	APC-III o VS o algunas B
C3	Disrupción completa del arco posterior. Lesión bilateral posterior. Ambos lados con lesión completa	APC-III o VS bilateral

Nota: APC: compresión anteroposterior; LC: compresión lateral; VS: cizalla vertical; MC: mecanismo combinado.

Fuente: Noriego Muñoz & Auñón Martín (5).



Las fracturas de pelvis son lesiones graves, comúnmente causadas por traumas de alta energía, que pueden poner en riesgo la vida debido a su asociación con hemorragias significativas y otras lesiones orgánicas. La pelvis, una estructura anular de huesos (sacro, cóccix, pubis, isquion e ilion) que alberga vasos sanguíneos, nervios y órganos urogenitales, es naturalmente muy estable. Sin embargo, cuando se fractura, existe un alto riesgo de complicaciones (6).

La clasificación de Young-Burgess es fundamental para diagnosticar y orientar el tratamiento de estas lesiones, basándose en la dirección de la fuerza del impacto:

- **Compresión Anteroposterior (CAP):** Implica fuerzas frontales o posteriores que abren el anillo pélvico. Las lesiones tipo I afectan solo los ligamentos de la sínfisis, mientras que las del tipo II y III son progresivamente más graves, comprometiendo los ligamentos del suelo pélvico y el complejo sacroilíaco posterior, respectivamente. Las lesiones CAP tipo III se asocian con la mayor pérdida de sangre y mortalidad.
- **Compresión Lateral:** Resulta de fuerzas que comprimen la pelvis lateralmente, causando fracturas de ramas y/o alas sacras o ilíacas. El tipo I implica fracturas ipsilaterales del ala sacra, el tipo II se asocia con fracturas en "media luna" del ilion, y el tipo III, conocido como "pelvis barrida por el viento" (windswept pelvis), combina una lesión de compresión lateral con un componente rotatorio externo contralateral. En este tipo de lesiones, las lesiones cerebrales cerradas son la principal causa de muerte.
- **Cizallamiento Vertical:** Ocurre por una carga axial (como caídas desde alturas) que desplaza una hemipelvis hacia arriba, causando una disrupción completa de los ligamentos de la sínfisis, el suelo pélvico y el complejo sacroilíaco posterior (6).

Dada la alta energía requerida para estas fracturas, es crucial descartar lesiones adicionales, como daño vascular, neurológico o visceral, ya que el plexo venoso posterior de la pelvis es la principal fuente de hemorragia en estas lesiones, y el daño a la corona mortis puede provocar una pérdida de sangre masiva. El manejo exitoso de estas fracturas exige un enfoque multidisciplinario en cirugía de emergencia para abordar eficazmente tanto la fractura pélvica como las lesiones asociadas (6).

Relaciones de las vísceras pélvicas

Para comprender las lesiones asociadas a las fracturas de pelvis traumáticas de cada órgano, es preciso recordar qué vísceras se encuentran en el espacio pélvico que se ha descrito. De anterior a posterior, tras la sínfisis púbica, en el espacio retropúbico, se encuentran: La vejiga, la próstata (en el varón), la uretra prostática en su interior, las vesículas seminales, la fascia retroprostática y el recto. Caudalmente a estos, se encuentra el diafragma urogenital, el bulbo peneano, con los cuerpos esponjosos y cavernoso del pene, los testículos y el escroto (7).

Lesiones viscerales asociadas

- **Lesiones viscerales:** genitourinarias, viscerales abdominales (como las gastrointestinales), y torácicas diversas. Por orden de frecuencia (7).
 - **Lesiones genitourinarias:** En un 12-16% de los casos de fracturas de pelvis traumáticas existen lesiones urológicas. El diagnóstico inicial de sospecha es clínico; la presencia de hematuria macroscópica obliga a descartar lesiones. Las lesiones más frecuentes son la rotura uretral y la rotura vesical (7).
 - **Roturas uretrales:** 4-14% de los casos. De predominio en el varón. Cursan con dificultad para la realización de la micción, sangre en el meato, próstata desplazada

hacia arriba y hematoma perineal. El diagnóstico definitivo se realiza con uretrografía retrógrada y su tratamiento consiste en colocar un catéter suprapúbico y reconstrucción definitiva diferida (7).

- **Roturas vesicales:** 20% de los casos. Clínica: hematuria franca. Extraperitoneales (85%) o intraperitoneales. Inicialmente se descarta la rotura uretral y a con-

tinuación se coloca una sonda de Foley y se realiza una cistografía retrógrada (7).

- **Lesión genital:** en la mujer, laceración vaginal y uterina; y en el hombre desde lesiones penianas apreciables, prostáticas, hasta infrecuentes luxaciones testiculares al canal inguinoescrotal (7).

Causas de las fracturas de la pelvis

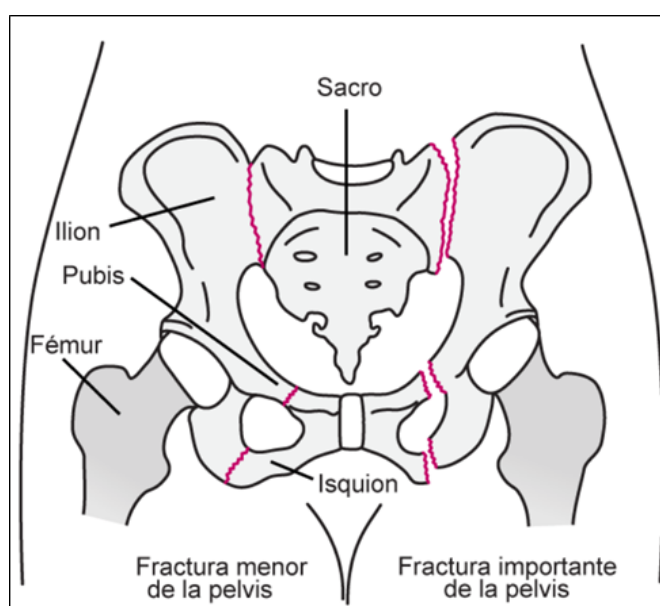


Figura 1. Fracturas de la pelvis

Nota: Las fracturas (que se muestran en rojo abajo) se pueden producir en el ilion, el pubis o el isquion.

Fuente: CAMPAGNE (8).

En los adultos jóvenes, las fracturas graves que afectan a la totalidad de la pelvis pueden ocurrir como consecuencia de accidentes de coche o moto a alta velocidad, de la colisión de un coche y un peatón o de caídas desde cierta altura. Estas fracturas pueden causar una hemorragia potencialmente mortal, tanto si la piel se rompe como si no. Pueden ocasionar una disminución peligrosa de la tensión arterial (shock). También se pueden lesionar los nervios y los órganos cercanos, como la vejiga, los

órganos reproductivos, y el intestino. Las fracturas graves suelen ser inestables (8).

En algunas personas mayores, la osteoporosis debilita los huesos. Por lo tanto, pueden sufrir una fractura de la pelvis si se caen, por ejemplo, al salir de la bañera, al bajar una escalera, o incluso mientras están de pie en un terreno llano. Uno de los tipos de fractura de pelvis tiende a ocurrir sobre todo en los adolescentes, especialmente en los que participan en actividades deportivas. Estas

fracturas (llamadas fracturas por avulsión) generalmente se producen cuando un músculo se contrae súbitamente y arranca un pequeño fragmento óseo del isquion, donde se insertan los músculos isquiotibiales (en la parte inferior de la nalga) (8).

Lesión de Vejiga

La rotura de vejiga es una complicación frecuente de las fracturas pélvicas, presente en hasta el 29% de los casos con hematuria. Un diagnóstico tardío incrementa la mortalidad. Se clasifican en cinco tipos principales según Sandler et al.:

- **Tipo I (Contusión):** Desgarro incompleto de la mucosa.
- **Tipo II (Intraperitoneal):** Rotura de la cúpula vesical (30% de las roturas, requiere cirugía).
- **Tipo III (Intersticial):** Contraste intramural sin extravasación.
- **Tipo IV (Extraperitoneal):** La más común (60%), subdividida en simple (IVa) y compleja (IVb), usualmente tratada conservadoramente con sonda de Foley.
- **Tipo V (Compleja):** Combinación de roturas intra- y extraperitoneales (9).

Para el diagnóstico, la cistografía por TC retrógrada es el método preferido, ofreciendo 100% de sensibilidad y especificidad cuando se realiza con una distensión adecuada de la vejiga (aproximadamente 300-350 mL de contraste diluido). Los patrones de fractura pélvica, como la diástasis de la sínfisis púbica y la articulación sacroilíaca, aumentan el riesgo de lesión vesical, aunque estas lesiones pueden ocurrir incluso sin fractura pélvica (9).

Lesión Ureteral

Las lesiones ureterales son raras (1% de las lesiones urológicas) y, en el contexto de un traumatismo, la mayoría ocurren intraoperatoriamente (80%), siendo menos comunes por traumatismos directos (principalmente

por heridas de bala). Los hallazgos iniciales en la TC suelen ser sutiles o no diagnósticos, aunque signos como estriación perinéfrica, hematomas o colecciones líquidas de baja densidad adyacentes a los uréteres pueden sugerir la lesión. La TC con contraste en fase excretora (aproximadamente 10 minutos post-inyección) es ideal para su evaluación. La distinción entre laceración (tratada con stent ureteral) y transección (que requiere reparación quirúrgica) es crucial para el manejo (9).

Diagnóstico

El diagnóstico de las fracturas pélvicas comienza con una inspección inicial para detectar deformidades en las extremidades inferiores y heridas en la pelvis o el perineo. Se realiza una palpación de las crestas ilíacas y una manipulación suave para evaluar el dolor o la inestabilidad. Sin embargo, esta exploración física tiene una precisión limitada, especialmente en pacientes con alteración del nivel de conciencia, y debe hacerse solo una vez debido al dolor y al riesgo de sangrado (5).

En el caso de fracturas por fragilidad de pelvis (FFP), los pacientes suelen referir dolor en la ingle, el muslo o la parte baja de la espalda, junto con dificultad o incapacidad para soportar peso después de un traumatismo de baja energía (5).

Para los estudios de imagen en el manejo inicial, la radiografía AP de pelvis es la prueba fundamental, complementada usualmente con proyecciones inlet y outlet. La tomografía computarizada (TC) es crucial para definir la lesión ósea y planificar el tratamiento definitivo (5).

A pesar de que las radiografías ofrecen una visión estática, no siempre reflejan adecuadamente el grado de inestabilidad, salvo en los casos más extremos. Por ello, en situaciones dudosas, se realizan estudios dinámicos de estabilidad bajo anestesia. Este examen permite evaluar individualmente el grado de inestabilidad de cada fractura y

así determinar la necesidad y el tipo de intervención quirúrgica. No obstante, las principales limitaciones de este método son la falta de indicaciones claras para su realización y la ausencia de un protocolo definitivo para decidir el tipo de estabilización requerida en función de sus resultados (5).

Manejo

El manejo prehospitalario de fracturas pélvicas prioriza la estabilización del paciente según el ABCDE (vía aérea, respiración, circulación, déficit neurológico y exposición). En caso de múltiples víctimas, se realiza un triaje ej., START, METTAG (que usa etiquetas de colores: negro para fallecidos, rojo para críticos, amarillo para graves y verde para no graves) para identificar a los más críticos, basándose en criterios fisiológicos, anatómicos, mecánicos, edad y comorbilidades. Ante una pelvis inestable con sospecha de hemorragia (común en fracturas "en libro abierto"), se busca estabilizar la pelvis (ej., vendaje pélvico, unión de miembros inferiores en rotación interna) para re-

ducir el sangrado y mejorar la estabilidad hemodinámica, evitando una compresión excesiva (10).

En el caso de un paciente hemodinámicamente inestable y con inestabilidad mecánica (generalmente, politraumatizados), se debe comenzar con una fijación percutánea rápida en urgencias o un vendaje ajustado alrededor de la pelvis, seguido de una radiografía anteroposterior de pelvis y tórax, así como, una radiografía lateral de cervicales. Posteriormente, se continúa con la resucitación y la valoración de la realización de una arteriografía y embolización selectiva. Por último, se llevará a cabo la fijación externa de urgencia o la osteosíntesis definitiva (siempre y cuando se disponga de personal entrenado de guardia para realizar la osteosíntesis definitiva de estas fracturas), ya que en un 95% de los casos es eficaz en el cese de la hemorragia al estabilizar la fractura y disminuir el volumen intrapélvico (11).

Actualidad en el manejo quirúrgico de las fracturas de pelvis

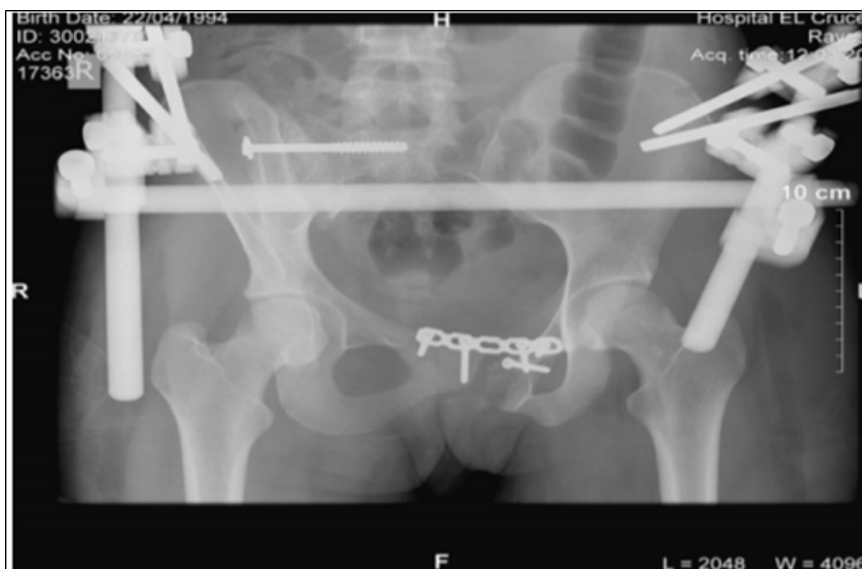


Figura 2. Tratamiento combinado, fijador externo monolateral + fijación percutánea con tornillo canulado en articulación sacroilíaca posterior derecha + R.A.F.I en anillo anterior

Fuente: Martínez et al (12).

El tratamiento de las fracturas de pelvis y acetábulo ha avanzado, mejorando la recuperación del paciente. La cirugía se enfoca en cada articulación afectada.

- Para fracturas de acetábulo, la fijación interna con placas es la opción preferida, utilizando los abordajes ilioinguinal de Letournel o transglúteo de Kocher-Langenbeck, según corresponda, y ambos reportan buenos resultados (12).
- Para sínfisis púbica o ramas ilioisquio-púbicas, se usa fijador externo para casos inestables o cuando la cirugía interna es inviable. Si el paciente está estable, se opta por fijación interna con placas a través del abordaje de Pfannenstiel (12).
- En la articulación sacroilíaca, los tornillos iliosacros percutáneos son la elección, aunque complejos. Placas o barras iliosacras son alternativas para casos más complicados (12).

Ejemplo manejo visceral (lesión vaginal) estudio de Li et al (13)

La laceración vaginal después de un traumatismo pélvico es rara, con una incidencia de aproximadamente el 2% al 4% en informes previos. La reducción del sangrado debido a la contracción de los músculos lisos vaginales, que actúa como una reacción al estrés postraumático, y las lesiones graves de otros órganos asociadas con la fractura pélvica pueden llevar a un diagnóstico erróneo de la lesión vaginal y potencialmente a diversas complicaciones, incluyendo infección pélvica, estenosis vaginal y disfunción sexual. Li et al (13) realizaron un estudio retrospectivo que examinó la relación entre las fracturas pélvicas y las lesiones vaginales en pacientes femeninas, ofreciendo una perspectiva sobre la incidencia, los factores asociados y los resultados del tratamiento. Los autores analizaron datos de 25 pacientes femeninas quienes cumplieron con los criterios de inclusión de fracturas pélvicas asociadas a lesiones vaginales.

El estudio detalla las estrategias de tratamiento tanto para las fracturas pélvicas como para las lesiones vaginales y sus complicaciones asociadas. En el caso de las fracturas pélvicas, se observó una combinación de fijación externa y reducción abierta con fijación interna (RAFI). Respecto al manejo de las lesiones vaginales, los autores indican que la mayoría de las lesiones de segundo y tercer grado requirieron reparación quirúrgica, mientras que las de primer grado se manejaron conservadoramente.

Manejo multidisciplinario

En la compleja gestión de las fracturas pélvicas, la colaboración interprofesional es la piedra angular para optimizar los resultados del paciente. Desde la estabilización inicial en el lugar del accidente por los servicios de medicina de emergencia y la evaluación y reanimación en la sala de urgencias por los médicos de emergencia, hasta la dirección de la atención por los cirujanos de trauma y la intervención quirúrgica de los cirujanos ortopédicos, cada disciplina aporta una pieza vital al rompecabezas. Los anestesiólogos garantizan el bienestar del paciente durante la cirugía. Además, la atención se extiende a la disfunción sexual o vesical con el apoyo de urólogos y ginecólogos (6).

El radiólogo juega un rol fundamental en el manejo de las lesiones pélvicas y genitourinarias, actuando tanto en el diagnóstico como en el tratamiento. Mediante el uso de tecnologías avanzadas como la Tomografía Computarizada (TC) y la cistografía por TC retrógrada, los radiólogos identifican y clasifican con precisión las lesiones de vejiga, uretra y uréter. Estas imágenes son vitales para determinar la extensión del daño y guiar las decisiones clínicas. Además de su función diagnóstica, los radiólogos intervencionistas tienen un papel terapéutico crucial, realizando la angiografía pélvica con embolización arterial transcatéter (EAT). Este procedimiento es esencial para controlar hemorragias arteriales pélvicas severas, una complicación frecuente y potencialmente

mortal en fracturas pélvicas, especialmente en pacientes inestables hemodinámicamente. La EAT permite detener el sangrado de manera eficiente, lo que contribuye significativamente a mejorar los resultados y la supervivencia del paciente (9).

Conclusión

Las fracturas de pelvis con compromiso visceral representan una lesión grave que requiere una evaluación rápida y un manejo coordinado entre diferentes especialidades médicas. La naturaleza multidisciplinaria, que incluye traumatología, cirugía vascular, cirugía general y reanimación, es fundamental para reducir la morbilidad y mortalidad asociadas.

Primero, el equipo de traumatología o cirugía ortopédica evalúa y estabiliza la pelvis mediante técnicas de fijación externa o interna, priorizando la estabilización mecánica para prevenir daño adicional y facilitar las intervenciones subsecuentes. Simultáneamente, el cirujano general o vascular evalúa las lesiones viscerales o vasculares, que pueden requerir reparación urgente para detener hemorragias o enlentecer la diseminación de lesiones.

El equipo de radiología intervencionista puede intervenir con embolizaciones para controlar hemorragias activas, minimizando así la necesidad de cirugías abiertas en algunos casos. La atención en la unidad de cuidados intensivos (UCI) es fundamental para la monitorización continua, control del estado hemodinámico y manejo de complicaciones secundarias, como sepsis o insuficiencia orgánica.

La identificación temprana de lesiones viscerales, junto con una intervención quirúrgica oportuna, mejora significativamente los resultados clínicos. Además, el enfoque integral que combina técnicas diagnósticas eficientes y una atención coordinada garantiza un manejo más efectivo de estos pacientes complejos. En conclusión, la colaboración multidisciplinaria en el tratamien-

to de fracturas de pelvis con compromiso visceral es esencial para optimizar la recuperación y reducir las complicaciones.

Bibliografía

- Jessica E, Blecker TN. Pelvic Trauma [Internet]. Treasure Island (FL): StatPearls [Internet]; 2023. Available from: <https://www.ncbi.nlm.nih.gov/books/NBK556070/>
- Licona LEB, Fernández AL, Fernández JC, Ruíz JB, Soria AE. FRACTURAS PÉLVICAS EN LA URGENCIA: TODO LO QUE EL RADIÓLOGO PUEDE APORTAR. *Seram*. 2022;1(1).
- Álvarez Chaves R. Abordaje del manejo agudo de las fracturas de pelvis y su relación con la estabilidad hemodinámica del paciente politraumatizado: una revisión sistemática de la literatura. [Internet]. UNIVERSIDAD DE COSTA RICA; 2023. Available from: <https://www.kerwa.ucr.ac.cr/server/api/core/bitstreams/80ac1b6f-f3d7-440d-af24-58f9ca54c2bf/content>
- Briceño Arias S, Bolagay Moncayo JA, Rojas Herrera CA. Técnica de reparación especial de fractura de pelvis en población pediátrica. *Rev Cuba Ortop y Traumatol*. 2024;38.
- Noriego Muñoz D, Auñón Martín I. Manejo del paciente politraumatizado, y fracturas de pelvis y acetábulo. In: *Cirugía Ortopédica y Traumatología* [Internet]. EDITORIAL MÉDICA PANAMERICANA; Available from: https://aula.campuspanamericana.com/_Cursos/Curso01623/Temario/MFP_Cirugia_Ortopedica/M2T11texto.pdf
- Donald D, Vivek Tiwari D, M Kane S, Waseem M. Pelvic Fracture [Internet]. Treasure Island (FL): StatPearls [Internet]; 2024. Available from: <https://www.ncbi.nlm.nih.gov/books/NBK430734/>
- Portilla Mediavilla L. Lesiones asociadas a fracturas de pelvis traumática [Internet]. UNIVERSIDAD DE CANTABRIA; 2016. Available from: <https://repositorio.unican.es/xmlui/bitstream/handle/10902/8756/PortillaMediavillaL.pdf?sequence=4>
- CAMPAGNE D. Fracturas de la pelvis [Internet]. Manual MSD versión para público general: Manual MSD; 2025. Available from: <https://www.msdmanuals.com/es/hogar/traumatismos-y-envenenamientos/fracturas/fracturas-de-la-pelvis>
- Lee MJ, Wright A, Cline M, Mazza MB, Alves T, Chong S. Pelvic Fractures and Associated Genitourinary and Vascular Injuries: A Multisystem Review of Pelvic Trauma. *Am J Roentgenol* [Internet]. 2019 Dec;213(6):1297–306. Available from: <https://www.ajronline.org/doi/10.2214/AJR.18.21050>

Arjona Burgos I. MANEJO Y TRATAMIENTO DEL TRAUMATISMO PÉLVICO [Internet]. Universidad Internacional de Andalucía; 2015. Available from: https://dspace.unia.es/bitstream/handle/10334/3535/0683_Arjona.pdf?sequence=1&isAllowed=y

Rojas Estévez M, Juan Almenara IS, Juan Almenara MS. Manejo de las fracturas de pelvis en un hospital de tercer nivel: Perspectiva histórica [Internet]. Universidad de la Laguna; 2021. Available from: [https://riull.ull.es/xmlui/bitstream/handle/915/27032/Manejo de las fracturas de pelvis en un hospital de tercer nivel Perspectiva historica.pdf?sequence=1&isAllowed=y](https://riull.ull.es/xmlui/bitstream/handle/915/27032/Manejo%20de%20las%20fracturas%20de%20pelvis%20en%20un%20hospital%20de%20tercer%20nivel%20Perspectiva%20historica.pdf?sequence=1&isAllowed=y)

Martínez SC, Salamanca JSZ, Puentes AIC, García DA V, Zapata LMA. Fractura de pelvis: más allá del manejo quirúrgico. *Sci Educ Med J*. 2021;2(1):44–55.

Li P, Zhou D, Fu B, Song W, Dong J. Management and outcome of pelvic fracture associated with vaginal injuries: a retrospective study of 25 cases. *BMC Musculoskelet Disord* [Internet]. 2019 Dec 22;20(1):466. Available from: <https://bmc-musculoskeletdisord.biomedcentral.com/articles/10.1186/s12891-019-2839-y>



CREATIVE COMMONS RECONOCIMIENTO-NOCOMERCIAL-COMPARTIRIGUAL 4.0.

CITAR ESTE ARTICULO:

Bravo Moreira, G. N., Leon Llanos, D. J., Montesdeoca Vásquez, P. N., & Moreira Jiménez, J. H. . (2025). Fractura de pelvis con compromiso visceral: enfoque multidisciplinario en cirugía de emergencia. *RECIAMUC*, 9(2), 420-430. [https://doi.org/10.26820/reciamuc/9.\(2\).abril.2025.420-430](https://doi.org/10.26820/reciamuc/9.(2).abril.2025.420-430)