



DOI: 10.26820/reciamuc/7.(2).abril.2023.889-897

URL: <https://reciamuc.com/index.php/RECIAMUC/article/view/1179>

EDITORIAL: Saberes del Conocimiento

REVISTA: RECIAMUC

ISSN: 2588-0748

TIPO DE INVESTIGACIÓN: Artículo de revisión

CÓDIGO UNESCO: 32 Ciencias Médicas

PAGINAS: 889-897






Melasma diagnóstico y tratamiento

Melasma diagnosis and treatment

Diagnóstico e tratamento do melasma

**Michelle Denisse López Mariño¹; Belén Dayanara Coba Sánchez²; Cristhian Mauricio Barros Flores³;
David Fabricio Balcázar Peñaherrera⁴**

RECIBIDO: 28/06/2023 **ACEPTADO:** 18/07/2023 **PUBLICADO:** 16/08/2023

1. Médico General; Investigadora Independiente; Guayaquil, Ecuador; mlopez20d01@gmail.com;  <https://orcid.org/0000-0003-0106-2740>
2. Médica; Investigadora Independiente; Quito, Ecuador; daya_1992@hotmail.es;  <https://orcid.org/0009-0000-3287-6179>
3. Médico; Investigador Independiente; Quito, Ecuador; barrosmauricio89@yahoo.es;  <https://orcid.org/0009-0002-9537-2810>
4. Especialista en Salud y Seguridad Ocupacional; Médico General; Investigador Independiente; Loja, Ecuador; davidbalcazar200@gmail.com; <https://orcid.org/0009-0005-2688-2106>

CORRESPONDENCIA

Michelle Denisse López Mariño

mlopez20d01@gmail.com

Guayaquil, Ecuador

RESUMEN

El melasma es un trastorno caracterizado por la hiperpigmentación de la piel que afecta principalmente a personas de piel oscura. Se caracteriza por la presencia de manchas irregulares de color marrón en las zonas expuestas al sol. Esta afección, es uno de los desafíos dermatológicos más comunes que enfrentan los médicos especialistas en esta área. El melasma generalmente aparece debido a la exposición crónica a la radiación ultravioleta, luz visible, estimulación hormonal y factores genéticos. Sin embargo, la causa exacta es poco conocida, nuevos datos que identifican proteínas, ARN y micro-ARN implicados en la biología celular de melanocitos y extracelular la homeostasis de la matriz y las vías de señalización vinculadas al melasma, pueden contribuir a nuevos tratamientos que pueden traer más resultados positivos y mejor prevención de recaídas. Los tratamientos en curso para el melasma incluyen protección regular contra los rayos UV, medicamentos, tratamientos bucales, peelings químicos, algunos procedimientos clínicos, sesiones de láser y terapias basadas en la luz. Para los dermatólogos el uso óptimo de las modalidades de tratamiento actuales debe estar dirigido por ensayos clínicos, no obstante los tratamientos para el melasma no muestran resultados efectivos o sostenidos.

Palabras clave: Melasma, Hiperpigmentación de la Piel, Melanocitos, Manchas en la Piel.

ABSTRACT

Melasma is a disorder characterized by hyperpigmentation of the skin that mainly affects dark-skinned people. It is characterized by the presence of irregular brown spots in areas exposed to the sun. This condition is one of the most common dermatological challenges faced by specialists in this area. Melasma usually appears due to chronic exposure to ultraviolet radiation, visible light, hormonal stimulation, and genetic factors. However, the exact cause is poorly understood, new data identifying proteins, RNA and micro-RNA involved in melanocyte cell biology and extracellular matrix homeostasis and signaling pathways linked to melasma, may contribute to new treatments that they can bring more positive results and better relapse prevention. Ongoing treatments for melasma include regular UV protection, medications, oral treatments, chemical peels, some clinical procedures, laser sessions, and light-based therapies. For dermatologists the optimal use of current treatment modalities should be driven by clinical trials, yet melasma treatments do not show effective or sustained results.

Keywords: Melasma, Hyperpigmentation off the Skin, Melanocytes, Skin Spots.

RESUMO

O melasma é uma doença caracterizada pela hiperpigmentação da pele que afecta principalmente as pessoas de pele escura. Caracteriza-se pela presença de manchas castanhas irregulares nas zonas expostas ao sol. Esta condição é um dos desafios dermatológicos mais comuns enfrentados pelos especialistas nesta área. O melasma surge normalmente devido à exposição crónica à radiação ultravioleta, à luz visível, à estimulação hormonal e a factores genéticos. No entanto, a causa exacta é mal compreendida. Novos dados que identificam proteínas, RNA e micro-RNA envolvidos na biologia celular dos melanócitos e na homeostase da matriz extracelular e vias de sinalização ligadas ao melasma, podem contribuir para novos tratamentos que podem trazer resultados mais positivos e melhor prevenção de recaídas. Os tratamentos em curso para o melasma incluem protecção UV regular, medicamentos, tratamentos orais, peelings químicos, alguns procedimentos clínicos, sessões de laser e terapias à base de luz. Para os dermatologistas, a utilização óptima das modalidades de tratamento actuais deve ser orientada por ensaios clínicos, mas os tratamentos do melasma não apresentam resultados eficazes ou sustentados.

Palavras-chave: Melasma, Hiperpigmentação da Pele, Melanócitos, Manchas Cutâneas.

Introducción

El melasma es una afección muy común de hiperpigmentación que afecta principalmente en el rostro, con una alta prevalencia en mujeres y personas de piel oscura. “Muchas etiologías, incluida la familiar, la historia, la influencia hormonal y la exposición a la luz solar, han involucrado en su patogenia” (Habif, 2016).

La prevalencia general reporta amplios rangos (1-50) %, porque los valores son generalmente determinados en un grupo étnico particular dentro de un área geográfica específica. Histológicamente, melasma puede revelar melanocitos agrandados, aumento dérmico o/ y pigmentación epidérmica, aumento de melanosomas, vaso sanguíneo dérmico, elastosis solar y rara vez perivascular infiltrados linfocíticos (Abdalla, 2018).

El melasma comúnmente afecta las principales regiones de la piel fotoexpuestas, particularmente la cara y algunas áreas del cuello. “Los sitios involucrados incluyen las mejillas, mentón, frente, nariz, labio superior y sienes; mientras que la sitios raramente involucrados pueden angustiar la región esternal y brazos extensores” (Passeron, Genedy, & Salah, 2019). Sin embargo; esta condición se considera como trastorno benigno que suele tener implicaciones estéticas solamente, pero puede influir en la autoestima y la autoimagen, con efectos negativos en la calidad de vida del individuo.

De acuerdo con Zubair & Lyons, (2019) hay tres tipos de lesiones de melasma; “tipo centroracial (implica mejillas, frente, nariz, mentón y labio superior), mandibular tipo (sobre la rama mandibular) y simétrico tipo malar (localizado en nariz y mejillas)”. En hombres individuos, el tipo malar es el más común, mientras que el centroracial es el tipo común revelado en las mujeres.

El melasma extrafacial incluye muchas características como “decoloraciones irregulares, hiperocrómicas y simétricas en el cuello,

cervicales, zonas esternales, brazos, antebrazos, y finalmente en la parte posterior” (Habif, 2016). Afecta a los miembros superiores predominantemente entre adultos mayores, mujeres menopáusicas, y las que reciben terapia de reemplazo hormonal.

La siguiente revisión bibliográfica busca brindar información de interés para profesionales, estudiantes y demás lectores, en aras de ofrecer una investigación actualizada acerca de ésta afección que hoy en día sigue siendo un desafío para los dermatólogos.

Metodología

Para el desarrollo de este proceso investigativo, se plantea como metodología la encaminada hacia una orientación científica particular que se encuentra determinada por la necesidad de indagar en forma precisa y coherente una situación, en tal sentido Davila, (2015) define la metodología “como aquellos pasos anteriores que son seleccionados por el investigador para lograr resultados favorables que le ayuden a plantear nuevas ideas” (p.66)

Lo citado por el autor, lleva a entender que el desarrollo de la acción investigativa busca simplemente coordinar acciones enmarcadas en una revisión bibliográfica con el fin de complementar ideas previas relacionadas Melasma diagnóstico y tratamiento a través de una revisión de literatura, para así finalmente elaborar un cuerpo de consideraciones generales que ayuden a ampliar el interés propuesto.

Tipo de Investigación

Dentro de toda práctica investigativa, se precisan acciones de carácter metodológico mediante las cuales se logra conocer y proyectar los eventos posibles que la determinan. En este sentido, la presente investigación corresponde al tipo documental, definido por Castro (2016), “se ocupa del estudio de problemas planteados a nivel teórico, la información requerida para abordarlos se encuentra básicamente en materiales impresos, audiovisuales y / o electrónicos”. (p.41).

En consideración a esta definición, la orientación metodológica incluye la oportunidad de cumplir con una serie de actividades inherentes a la revisión y lectura de diversos documentos, donde se encuentran ideas explícitas relacionadas con los tópicos encargados de identificar una característica inmersa en el estudio. Por lo tanto, se realizaron continuas interpretaciones con el claro propósito de revisar aquellas apreciaciones propuestas por diferentes investigadores en relación al tema de interés, para luego dar la respectiva argumentación a los planteamientos, en función a las necesidades encontradas en la investigación, apoyados en las herramientas tecnológicas para la búsqueda de trabajos con valor científico disponibles en la web que tenían conexión con el objetivo principal de la investigación.

Fuentes Documentales

El análisis correspondiente a las características que predomina en el tema seleccionado, llevan a incluir diferentes fuentes documentales encargadas de darle el respectivo valor científico y en ese sentido cumplir con la valoración de los hechos a fin de generar nuevos criterios que sirven de referencia a otros procesos investigativos. Para Castro,(2016) las fuentes documentales incorporadas en la investigación documental o bibliográfica, “representa la suma de materiales sistemáticos que son revisados en forma rigurosa y profunda para llegar a un análisis del fenómeno” (p.41). Por lo tanto, se procedió a cumplir con la lectura previa determinada para encontrar aquellos aspectos estrechamente vinculados con el tema, con el fin de explicar mediante un desarrollo las respectivas apreciaciones generales de importancia.

Técnicas para la Recolección de la Información

La conducción de la investigación para ser realizada en función a las particularidades que determinan a los estudios documentales, tiene como fin el desarrollo de un conjunto de acciones encargadas de llevar a

la selección de técnicas estrechamente vinculadas con las características del estudio. Bolívar, (2015), refiere, que es “una técnica particular para aportar ayuda a los procedimientos de selección de las ideas primarias y secundarias”. (p.71).

Tal como lo expresa, Bolívar, (2015) “Las técnicas documentales proporcionan las herramientas esenciales y determinantes para responder a los objetivos formulados y llegar a resultados efectivos” (p. 58). Es decir, para responder con eficiencia a las necesidades investigativas, se introdujeron como técnica de recolección el método inductivo, que hizo posible llevar a cabo una valoración de los hechos de forma particular para llegar a la explicación desde una visión general. El autor Bolívar, (2015) también expresa que las técnicas de procesamiento de datos en los estudios documentales “son las encargadas de ofrecer al investigador la visión o pasos que deben cumplir durante su ejercicio, cada una de ellas debe estar en correspondencia con el nivel a emplear” (p. 123). Esto indica, que para llevar a cabo el procesamiento de los datos obtenidos una vez aplicadas las técnicas seleccionadas, tales como: fichas de resumen, textual, registros descriptivos entre otros, los mismos se deben ajustar al nivel que ha sido seleccionado.

Resultados

El melasma es una preocupación estética creciente en la población adulta. Como ya se ha mencionado, esta afección representa un “patrón generalizado y adquirido de simetría, hiperpigmentación de la cara marrón claro a oscuro que afecta las áreas de la piel expuestas al sol. Los pómulos, la frente, la nariz, la parte superior labios, barbilla y cuello son todas preferencias” (McKeseey & Pandya, 2019).

El melasma afecta a muchas mujeres embarazadas, quizás hasta 70%. Pasar tiempo al sol incrementa la aparición de melasma además que oscurece la zona por lo que los especialistas recomiendan evitar pasar tiempo al sol para reducir la apariencia del

melasma. “Los dermatólogos deben desempeñar un papel importante al informar a sus pacientes sobre la naturaleza de la enfermedad y también explicando que puede ser recalcitrante para terapia” (Sehgal, Verma, & Srivastava, 2011).

De acuerdo con Lieu & Pandya, (2012) los melasma se clasifican clínicamente de la siguiente manera

1. Patrón centro-facial: este es el patrón clínico más prevalente. Representa alrededor del 76% de todos los melasmas variantes. La frente, el labio superior, la barbilla, las mejillas y la nariz todos están afectados por máculas hiperpigmentadas.
2. Patrón malar: el patrón malar en la cara se limita a las mejillas malares, mientras que el melasma mandibular se encuentra en la mandíbula y el mentón. Se piensa que este último es el más común en personas mayores y puede estar relacionado con un daño severo.
3. Patrón mandibular: el melasma malar afecta las mejillas en la cara, mientras que el patrón mandibular afecta la mandíbula y el mentón.

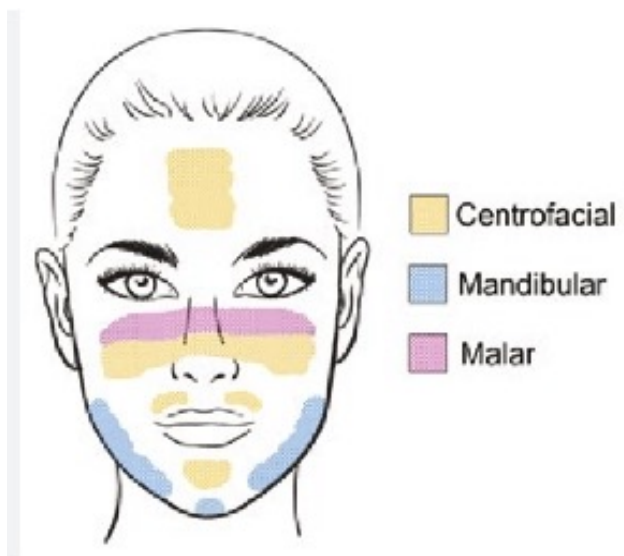


Figura 1. Clasificación clínica del melasma

Fuente: (Gupta, Doolan, & Manungo, 2020).

Diagnóstico de Melasma

1. Examen de melasma bajo luz normal

La piel de la lesión de melasma es inspeccionada por radiaciones natural solar, las lesiones maculares tienen forma irregular, bastante bordes claramente delimitados con una apariencia de "pegado". “El tipo de hipermelanosis puede ser epidérmica (marronácea), una dérmica (gris azulada) o una mixta (gris pardusca)” (Lee & Schwartz, 2017).

2. Examen con lámpara de Wood

De acuerdo con Bagherani & Gianfaldoni, (2015) “este procedimiento se utiliza para evaluar el estado clínico del melasma”, dependiendo de la luz de Wood (320-400 nm) se pueden registrar cuatro tipos de melasma:

- A. El tipo epidérmico: tiene aumento de melanina en las capas suprabasal, basal y del estrato córneo. Las lesiones pigmentarias se enfatizan con la luz de Wood.
- B. El tipo dérmico: no muestra realce con la luz de Wood. Los melanófagos existen en las profundidades y en la dermis superficial.
- C. El tipo mixto: el dérmico y el epidérmico tipo de pigmento que no muestra o mejora levemente con la luz del bosque.
- D. La luz no aparente de Wood se ve en individuos oscuros.

Como se utilizó la lámpara de Wood para determinar la situación del pigmento melánico ya sea en la dermis o epidermis (es decir, melasma dérmico versus epidérmico), “el informe histopatológicos y microscopico confocal reveló que por lo general es una mezcla de los dos tipos en el mismo paciente incluso tienen solo tipo epidérmico por la luz de Wood” (Zubair & Lyons, 2019)

3. Ensayo hormonal

Las evaluaciones del nivel hormonal se pueden garantizar debido a la actividad de las hormonas y del desequilibrio en la enfermedad de melasma. “FSH, LH, MSH, progesterona, tiroides y prolactina el nivel de hormonas debe estimarse, solo si está indicado” (Phophonong & Choavaratana, 2020).

4. Histopatología microscópica

El melasma se puede diagnosticar clínicamente; sin embargo, el informe histológico también puede ser útil. Los hallazgos son los mismos tanto en hombres como en mujeres. Además, las características histopatológicas del melasma en los hombres son todavía poco definidas. “Estas características incluyen aplanamiento en la cresta rete, la elastosis solar y las infiltraciones leves de la células inflamatorias” (Lee A. , 2014).

La cantidad de melanina aumenta en la dermis o la epidermis o incluso en ambas. En la epidermis, se presenta en las células de queratinocitos de suprabasal y la capa basal. El número de células de melanocitos no aumenta pero estas células son de mayor tamaño con más dendritas, mayor tamaño melanosómico, y; por lo tanto, producen más actividad (Habif, 2016).

5. Microscopía electrónica

Muestra altas cantidades de melanina dentro de todas las capas de la epidermis y también dentro de la dermis, según el tipo histológico melasma. Asimismo, “los números de las células de melanocitos incluyen un alto número de melanosomas en comparación con las células de melanocitos de la piel normal” (Bagherani & Gianfaldoni, 2015).

6. Inmunohistoquímica

De acuerdo con Sehgal, Verma, & Srivastava, (2011) puede mostrar una alta expresión del “factor de células madre en la capa dérmica y en la capa epidérmica con alta expresión del factor de crecimiento endotelial

vascular, que puede ser el principal factor logrado en el cambio los vasos sanguíneos se produce en el melasma”.

7. La dermatoscopia

Puede desempeñar un papel principal en el diagnóstico del melasma y en la demostración del pigmento de melanina nivel de deposición. Además, la dermatoscopia se puede utilizar en la evaluación de la severidad del melasma.

Manejo del melasma

Los autores Rodrigues & Pandya, (2015) exponen que “en el manejo y tratamiento de este tipo de afección “se debe evitar los factores exacerbantes o que provoque irritación como lo son la exposición a los rayos UV, terapia hormonal y fármacos fototóxicos”.

– Fotoprotección

La luz UV y visible están implicadas en la etiología del melasma, según numerosas investigaciones, evitando el sol, especialmente de 10 a 15 horas, es una parte importante de protección solar.

Usar un protector solar de amplio espectro con un SPF de 30 o superior, así como dióxido de titanio, óxido de zinc, un bloqueador físico, y usar sombreros de ala ancha y ropa protectora. Mientras permanece al aire libre, el protector solar debe aplicarse una vez cada dos horas en una cantidad aceptable (Rodrigues & Pandya, 2015).

– Camuflaje cosmético

Las lesiones de melasma en la cara pueden tener efectos psicosociales y traer consecuencias para los que la padecen. El camuflaje o maquillar a través de productos cosméticos pueden ser utilizados como complemento de otros tratamientos. Hay numerosas opciones para camuflar diferentes tonos de piel. Esto se debe a que el maquillaje mejora significativamente la vida de estos pacientes

Sin embargo, “cubrir lesiones despigmentadas o hipopigmentadas, como los que se encuentran en el vitíligo, es menos desafiante que disimular hiperpigmentadas” (Rodrigues & Pandya, 2015).

Tratamientos para el melasma

Los tratamientos tópicos son los más empleados para este tipo de afección, considerados como el tratamiento de primera línea para el melasma.

– Hidroquinona (HQ, 1, 4-dihidroxibentna)

La hidroquinona se usa para tratar la hiperpigmentación junto con hidrocortisona y ácido retinoico, siendo uno de los primeros agentes en utilizarse como tratamiento para el melasma. “La HQ inhibe la tirosinasa, previniendo DOPA de convertirse en melanina. Además, la sede interrumpe el ensamblaje de la membrana del melanocito, lo que resulta en la necrosis de melanocitos” (Elbuluk, 2017).

– Retinoide tópico

La tretinoína “es un retinoide (AR) que puede ayudar con el tratamiento para el melasma mediante la reducción de la transferencia de melanosomas, potenciando recambio de queratinocitos y aumentar la penetración de otros ingredientes tópicos” (Mckesey & Pandya, 2019). Sin embargo, uno de los efectos secundarios más comunes es dermatitis por retinoides.

– Crema Triple Combinación (TCC)

Las terapias de primera línea más efectivas, según estudios recientes, incluyen el uso de protector solar, evitar el sol y triple terapia de combinación. “Uno de los primeros medicamentos combinados utilizado para tratar la hiperpigmentación fue la fórmula de Kligman-Willis” (Rodrigues & Pandya, 2015).

Tiene 5% HQ, 0,1% RA y 0,1% dexametasona. La fórmula tiene el potencial de mejorar la eficacia de cada fármaco, reducir los efectos adversos y acortar el tiempo de tratamiento. La tretinoína

puede evitar que HQ se oxide y el componente esteroide puede minimizar la irritación de los otros dos mientras que también inhibe la función secretora de melanocitos (Sehgal, Verma, & Srivastava, 2011).

Recomendaciones en el manejo y tratamiento de los melasmas

El asesoramiento del médico tratante al paciente que presenta algún tipo de melasma podría regirse por la siguiente pauta:

Como primera medida terapéutica, es necesario reducir o eliminar el agente causal, una vez identificada la etiología de la hiperpigmentación. “El especialista recomendará el uso de un cosmético formulado con activos despigmentantes cutáneos” (Mckesey & Pandya, 2019). El cosmético que se elige debe ser el adecuado según la lesión del paciente y su tipo de piel tomando en consideración el factor toxicodermatológico.

Hoy en día, “la mayoría de estos preparados cosméticos contienen una combinación de varios principios despigmentantes para, así, potenciar su acción, reducir la concentración de cada uno de ellos y por tanto, minimizar los efectos secundarios” (Bagherani & Gianfaldoni, 2015). Sin embargo y como en la mayoría de los tratamientos, cualquiera que sea el método es necesario que el paciente sea constante ya que es necesario de 3 a 6 semanas de aplicación para observar alguna mejoría

Es necesario la aplicación de algún protector solar que sea de amplio espectro que proteja ante la exposición del paciente a los rayos UV. Este debe aplicarse por separado y preferiblemente una media hora luego de la aplicación del tratamiento para la hiperpigmentación. Esto con el fin de no interferir en su penetración y posterior efectividad.

Para minimizar el riesgo de efectos secundarios en la zona tratada se aconseja aplicar el producto una vez al día los primeros 7-15 días y posteriormente

dos veces al día. Una vez que el melasma va desapareciendo, se recomienda continuar con un tratamiento de mantenimiento y continuar la protección solar, para evitar una posible repigmentación en la zona (Elbuluk, 2017).

El médico tratante debe informar al paciente de la probabilidad de que el tratamiento pueda ocasionarle efectos secundarios. Se recomienda comenzar el tratamiento en las épocas del año cuando existe menor radiación, tomando en cuenta que el protector solar debe usarse en todo momento incluso cuando los días sea nublado.

Conclusión

Como se observó durante el desarrollo de la investigación, el melasma es una condición común de hiperpigmentación de la piel que afecta a gran parte de la población. Aunque el melasma es causado por varios factores como genética, exposición a la luz solar, hormonas sexuales femeninas, problemas de tiroides, medicación anticonvulsiva, artículos cosméticos, entre otros, la patogenia principal aún no se ha entendido con claridad.

El tratamiento del melasma es complicado debido a su etiología compleja, cronicidad y propiedad recurrente. La combinación de medicamentos y modalidades se utilizan con frecuencia como tratamiento más que como terapia única. El tratamiento de primera línea es actualmente los agentes tópicos.

Para el melasma moderado a severo, la triple combinación (TCC) tiene una mejoría mayor que la monoterapia con 4% HQ. La TCC a base de fluocinolona se puede utilizar durante más de 8 semanas hasta un año en forma diaria, intermitente o decreciente por dosis. La TCC se puede administrar como un régimen de mantenimiento dos veces por semana hasta 6 meses para prevenir recaídas y lograr una respuesta a largo plazo.

Sin embargo, es evidente que la etiología y la fisiopatología del melasma no son completamente entendidas. Como resultado, se

necesita más investigación para identificar la causa real de este tipo de afección. Por lo que se considera que una mayor comprensión de la patogénesis ayudará en el desarrollo de innovadores tratamientos para el manejo del melasma además de la identificación específica y los factores desencadenantes para pacientes particulares, lo que puede conducir a una terapia personalizada deseable en el futuro, superando los desafíos terapéuticos asociados.

Bibliografía

- Abdalla, M. (2018). Evaluation of Alpha-Melanocyte Stimulating. Hormone and Vitamin D in patients with Vitiligo and Melasma. *Tikrit University College of Medicine*.
- Bagherani, N., & Gianfaldoni, S. (2015). An overview on melasma. *J Pigment Disord.*, 2(10), 218-225.
- Bolívar, J. (2015). *Investigación Documental*. México. Pax.
- Castro, J. (2016). *Técnicas Documentales*. México. Limusa.
- Davila, A. (2015). *Diccionario de Términos Científicos*. Caracas: Editorial Oasis.
- Elbuluk, N. (2017). Melasma: an up-to-date comprehensive review. *Dermatology and therapy*, 7, 305-318.
- Gupta, M., Doolan, B., & Manungo, F. (2020). Clinical patterns of facial melasma. *Diagnosis of melasma and diagnostic tools. Opinions & Progress in Cosmetic Dermatology*, 1, 15-18.
- Habif, T. (2016). *Clinical Dermatology: A Colour Guides to Diagnosis and Therapy*. (6th Edition ed.). Philadelphia: Elsevier Health Sciences.
- Lee, A. (2014). An updated review of melasma pathogenesis. *Dermatologica Sinica.*, 32(4), 233-239.
- Lee, B., & Schwartz, R. (2017). Melasma. *J Ital Dermatol Venereol.*, 152(1), 36-45.
- Lieu, T., & Pandya, A. (2012). Melasma quality of life measures. *Dermatologic clinics*, 30, 269-280.
- Mckesey, J. T., & Pandya, A. (2019). Melasma treatment: an evidence-based review. *Am J Clin Dermatol*, 21(2), 173-225.

- Passeron, T., Genedy, R., & Salah, L. (2019). Laser treatment of hyperpigmented injuries: position statement of the European Society of Laser in Dermatology. *J Eur Acad Dermatol Venereol.*, 33(6), 987-1005.
- Phophong, P., & Choavaratana, R. (2020). Comparison of Human Menopausal Gonadotrophin and Recombinant Follicle-Stimulating Hormone in In-Vitro Fertilisation and Pregnancy Outcome. *Siriraj Med J.*, 53(11).
- Rodrigues, M., & Pandya, A. (2015). Melasma: clinical diagnosis and management options. *Australasian Journal of Dermatology*, 56, 151-163.
- Sehgal, V., Verma, P., & Srivastava, G. (2011). Melasma: treatment strategy. *Journal of Cosmetic and Laser Therapy*, 13, 265-279.
- Zubair, R., & Lyons, A. (2019). What's New in Pigmentary Disorders? *Dermatol Clin.*, 37(2), 175-181. .

CITAR ESTE ARTICULO:

López Mariño, M. D., Coba Sánchez, B. D., Barros Flores, C. M., & Balcázar Peñaherrera, D. F. (2023). Melasma diagnóstico y tratamiento. *RECIAMUC*, 7(2), 889-897. [https://doi.org/10.26820/reciamuc/7.\(2\).abril.2023.889-897](https://doi.org/10.26820/reciamuc/7.(2).abril.2023.889-897)



CREATIVE COMMONS RECONOCIMIENTO-NOCOMERCIAL-COMPARTIRIGUAL 4.0.