



DOI: 10.26820/reciamuc/7.(2).abril.2023.466-475

URL: <https://reciamuc.com/index.php/RECIAMUC/article/view/1129>

EDITORIAL: Saberes del Conocimiento

REVISTA: RECIAMUC

ISSN: 2588-0748

TIPO DE INVESTIGACIÓN: Artículo de revisión

CÓDIGO UNESCO: 32 Ciencias Médicas

PAGINAS: 466-475







Utilidad de tecnologías recientes en imágenes diagnósticas

Utility of recent technologies in diagnostic images

Utilidade das tecnologias recentes nas imagens de diagnóstico

**Susana Paulette Moncayo Tamayo¹; Arleth Paola Rosero Feijoo²; Sally Estefanía Ronquillo del Pozo³;
María Stephania Limones Moncada⁴**

RECIBIDO: 23/02/2023 **ACEPTADO:** 12/03/2023 **PUBLICADO:** 26/05/2023

1. Médica; Investigadora Independiente; Guayaquil, Ecuador; susanapmoncayot@gmail.com;  <https://orcid.org/0009-0007-8651-2603>
2. Médica; Investigadora Independiente; Guayaquil, Ecuador; arleth_rosero456@hotmail.com;  <https://orcid.org/0009-0001-4438-892X>
3. Médica; Investigadora Independiente; Guayaquil, Ecuador; sallyeronquillo1990@gmail.com;  <https://orcid.org/0000-0002-5779-9509>
4. Médica; Investigadora Independiente; Guayaquil, Ecuador; stephanialimones@gmail.com;  <https://orcid.org/0009-0000-4295-0694>

CORRESPONDENCIA

Susana Paulette Moncayo Tamayo

susanapmoncayot@gmail.com

Guayaquil, Ecuador

RESUMEN

La imagen para el diagnóstico es una de las mejores herramientas de las que dispone el sistema sanitario actual para conseguir visualizar con detalle el interior del organismo de un paciente, pero en los tiempos que corren no solo basta con disponer de equipos que brinden unas imágenes claras, nítidas y de calidad. En la actualidad, si se desean conseguir diagnósticos rápidos y realmente fiables, es preciso ayudarse de sistemas inteligentes, automatizados y modernos que sean capaces de ofrecer imágenes, así como resultados sobre aquello que analizan en la imagen. La metodología utilizada para el presente trabajo de investigación, se enmarca dentro de una revisión bibliográfica de tipo documental. La técnica para la recolección de datos está constituida por materiales electrónicos, estos últimos como Google Académico, entre otros, apoyándose para ello en el uso de descriptores certificados y avalados por el tesoro de la UNESCO. La información aquí obtenida será revisada, resumida y analizada para su exposición organizada en los resultados. Las últimas tecnologías de imágenes han sido fundamentales para el diagnóstico y tratamiento de prácticamente todas las patologías que así lo requieran, los rayos X fueron los primeros estudios de imágenes empleados en la medicina, sin embargo, como todo tienen sus limitaciones, por ello la irrupción de la tomografía axial computerizada y la resonancia magnética, para optimizar las imágenes de las estructuras del organismo con una mayor precisión y visión, esto sumado la incorporación de la tecnología 3D y los simuladores, han brindado un amplio espectro para el diagnóstico y tratamiento de patologías complejas que antes podían ser tratadas a ciegas, a su vez que a medida que la tecnología aumenta, la disminución de complicaciones y errores humanos también disminuye.

Palabras clave: Imagen, Diagnostico, Tecnología, Tomografía, 3D.

ABSTRACT

The image for diagnosis is one of the best tools available to the current health system to be able to visualize the interior of a patient's body in detail, but in these times it is not enough to only have equipment that provides clear images, clear and quality. Currently, if you want to achieve fast and truly reliable diagnoses, you need to use intelligent, automated and modern systems that are capable of offering images, as well as results on what they analyze in the image. The methodology used for this research work is part of a documentary bibliographic review. The technique for data collection is made up of electronic materials, the latter such as Google Scholar, among others, relying on the use of certified descriptors and endorsed by the UNESCO thesaurus. The information obtained here will be reviewed, summarized and analyzed for its presentation organized in the results. The latest imaging technologies have been essential for the diagnosis and treatment of practically all pathologies that require it, X-rays were the first imaging studies used in medicine, however, like everything else, they have their limitations, which is why the irruption of computerized axial tomography and magnetic resonance, to optimize the images of the structures of the organism with greater precision and vision, this added the incorporation of 3D technology and simulators, have provided a wide spectrum for the diagnosis and treatment of pathologies complex that previously could be treated blindly, in turn as technology increases, the decrease in complications and human errors also decreases.

Keywords: Image, Diagnosis, Technology, Tomography, 3D.

RESUMO

O diagnóstico por imagem é uma das melhores ferramentas de que o sistema de saúde dispõe actualmente para visualizar em pormenor o interior do corpo do doente, mas nos tempos que correm não basta ter um equipamento que forneça imagens claras, nítidas e de qualidade. Hoje em dia, para conseguir diagnósticos rápidos e fiáveis, é necessário utilizar sistemas inteligentes, automatizados e modernos, capazes de fornecer imagens e resultados do que analisam na imagem. A metodologia utilizada para este trabalho de investigação enquadra-se no âmbito de uma revisão bibliográfica do tipo documental. A técnica de recolha de dados é constituída por materiais electrónicos, tais como o Google Scholar, entre outros, recorrendo à utilização de descriptores certificados aprovados pelo tesouro da UNESCO. A informação aqui obtida será revista, sintetizada e analisada para a sua apresentação organizada nos resultados. As últimas tecnologias de imagem têm sido fundamentais para o diagnóstico e tratamento de praticamente todas as patologias que o exijam. Os raios X foram os primeiros estudos de imagem utilizados em medicina, no entanto, como tudo o resto, têm as suas limitações, daí a irrupção da tomografia axial computerizada e da ressonância magnética, Este facto, juntamente com a incorporação de tecnologia 3D e simuladores, proporcionou um amplo espectro para o diagnóstico e tratamento de patologias complexas que anteriormente podiam ser tratadas às cegas. Com o aumento da tecnologia, o número de complicações e erros humanos também diminui.

Palavras-chave: Imagiologia, Diagnóstico, Tecnologia, Tomografia, 3D.

Introducción

La imagen para el diagnóstico es una de las mejores herramientas de las que dispone el sistema sanitario actual para conseguir visualizar con detalle el interior del organismo de un paciente, pero en los tiempos que corren no solo basta con disponer de equipos que brinden unas imágenes claras, nítidas y de calidad. En la actualidad, si se desean conseguir diagnósticos rápidos y realmente fiables, es preciso ayudarse de sistemas inteligentes, automatizados y modernos que sean capaces de ofrecer imágenes, así como resultados sobre aquello que analizan en la imagen. Ello facilita mucho el trabajo a los profesionales sanitarios y garantiza una atención mucho más rápida ante cualquier urgencia que se presente y requiera de atención inmediata (Alcázar Martínez, 2021).

La imagen médica es el principal método no invasivo de obtener información anatómica y funcional del cuerpo humano. Ha experimentado un gran avance en el último cuarto de siglo, permitiendo actualmente aplicaciones cuantitativas desconocidas hace un decenio. La modalidad más conocida es la tomografía axial computarizada (TAC) por rayos X o escáner, desarrollada por los físicos A. M. Cormack y G. N. Hounsfield. Éstos recibieron el premio Nobel de Medicina en 1979 por su aportación al desarrollo de la técnica, a pesar de que el método matemático utilizado para la reconstrucción de la imagen ya había sido resuelto por el matemático J. Radon en 1917. El TAC ha resuelto el problema de las imágenes planas de rayos X. Con el uso de los ordenadores actuales es posible hacer una reconstrucción tridimensional de la imagen, muy apreciada en intervenciones quirúrgicas complicadas en las que sea necesaria la realización de medidas precisas (Antoranz & Santa Marta, 1999).

Un importante aspecto sobre el éxito de avances en esta disciplina se debe al hecho de que la radiología ha sido considerada por muchos como la medicina del futuro, pues cada vez es más evidente de

que a través de nuevos equipos y técnicas, tanto la radiología diagnóstica como la intervencionista, desarrollan procesos con menos intervenciones traumáticas al cuerpo del paciente. Cabe señalar, que existe una tendencia en el área de la obtención de imágenes, acorde al vertiginoso desarrollo de nuevas tecnologías, de usar equipos cada vez más complejos y precisos y en la creación y aplicación de softwares cuyo uso le proporciona una mejor calidad a la imagen, mejora el proceso de obtención de la misma, tanto en calidad como en tiempo e implícitamente favorecen un mejor diagnóstico y optimizan la atención al paciente (Rodríguez et al., 2023).

Las herramientas para la adquisición y el análisis de las imágenes deben dominarse para poder ser entendidas. La principal función de los estudios de imagen en medicina es proporcionarle al médico la información necesaria para hacer diagnóstico de la enfermedad del paciente y así valorar su respuesta al tratamiento. El abanico de métodos de imagen en medicina es amplio, y dentro de los más utilizados se encuentran los Rayos X, el Ultrasonido, la Tomografía Computarizada (TC) y la Resonancia Magnética (RM) (Díaz, 2014).

Con el pasar de los años, los rayos x han demostrado su evolución y utilidad al mundo, especialmente en el campo de la medicina. Su aplicabilidad va más allá de la exploración del interior del cuerpo humano, tanto así que su uso terapéutico y diagnóstico han evidenciado un cambio significativo en el rumbo de los procedimientos médicos. La radiología llegó al mundo para salvar vidas y mejorar la calidad de la misma. Esta es una derivación de la medicina cuyo propósito principal es diagnosticar y dar tratamiento a alguna afección o enfermedad por medio de tecnología imagenológica (Rojas Sanchez et al., 2022).

Entre los avances tecnológicos de los últimos años está la introducción de equipos híbridos o integrados, que incorporan en un sólo dispositivo instrumentos que hasta ahora han operado en forma separada. Las

imágenes en medicina nuclear y radiología son complementarias y su fusión permite una comprensión integrada, respondiendo a la necesidad de producir un formato más amigable y confiable de la información. SPECT (tomografía por emisión de fotón único) y PET (tomografía por emisión de positrones) se pueden fusionar con una tomografía computarizada (CT) o resonancia magnética (RM), para constituir una pareja de imágenes de distinta modalidad. SPECT/CT, SPECT/RM, PET/CT o PET/RM son capaces de localizar focos para diagnósticos tempranos del cáncer, mediante la administración de distintos radiotrazadores (RT), al paciente (Cedrés de Bello, 2011).

Metodología

La metodología utilizada para el presente trabajo de investigación, se enmarca dentro de una revisión bibliográfica de tipo documental, considerando a nivel teórico el tema a tratar Utilidad de tecnologías recientes en imágenes diagnosticas. La técnica para la recolección de datos está constituida por materiales electrónicos, estos últimos como Google Académico, entre otros, apoyándose para ello en el uso de descriptores certificados y avalados por el tesoro de la UNESCO. La información aquí obtenida será revisada, resumida y analizada para su exposición organizada en los resultados.

Resultados

El ámbito de la imagen para el diagnóstico en las emergencias hospitalarias

La imagen para el diagnóstico es fundamental para poder alcanzar el éxito a la hora de llevar a cabo cualquier intervención urgente a un paciente. Las imágenes del organismo de cada paciente que se obtienen mediante radiografías, ecografías, resonancias magnéticas, ultrasonidos o TAC son esenciales no solo para conseguir diagnosticar cualquier patología desconocida en el propio paciente que acude a las emergencias hospitalarias, sino que además permite determinar el tratamiento y acción a llevar a cabo

mucho más rápidamente y nítidamente que si no se dispusiera de ellas. Los sistemas o aparatos empleados en la imagen para el diagnóstico son cada vez más avanzados, rápidos y automatizados, y ello ha permitido que los médicos de hoy en día tengan grandes aliados a su servicio para poder tener entre sus manos unos resultados mucho más rápidos, fiables, seguros y visuales la hora de llevar a cabo las pruebas diagnósticas de sus pacientes.

La innovación tecnológica en la radiología, y muy especialmente en el campo de la imagen en RM, han generado un cambio radical y muy profundo en todo lo que se refiere, no solo a la asistencia en emergencias, sino a la asistencia médica en general. Los equipos modernos e inteligentes que están comenzando a utilizarse en el ámbito sanitario y, por supuesto, de las emergencias hospitalarias, no sólo ofrecen imágenes mucho más claras y nítidas del interior de cada paciente sin más, sino que en muchos casos están siendo capaces de ofrecer directamente resultados sobre las imágenes que captan de cada paciente.

Es decir, que directamente analizan las propias imágenes y son capaces de ofrecer un resultado, un diagnóstico, fiable, seguro, rápido y con un margen de error mínimo. A todo ello hay que destacar que es esencial que las imágenes obtenidas sean de la más alta calidad, imágenes claras y nítidas que permitan visualizar fácilmente a los profesionales sanitarios cualquier afección, daño o patología que pueda sufrir el paciente (Alcázar Martínez, 2021).

Nuevas tecnologías de imágenes para el diagnóstico y tratamiento de los aneurismas de aorta complejos

Las mejoras en las tecnologías endovasculares y el desarrollo de endoprótesis estándares o a medida nos permiten, actualmente, tratar lesiones aórticas complejas, como disecciones o aneurismas toracoabdominales. Estos avances están conduciendo a un aumento en la complejidad de los procedimientos en-

dovasculares, lo que implica la necesidad de una mayor precisión y calidad de imágenes, largos tiempos de procedimiento y altos niveles de exposición a la radiación. En este contexto, la tecnología de imagen avanzada representa un pilar sólido en la caja de herramientas destinadas a brindar la mejor atención con el menor riesgo (Ferreira et al., 2020).

Tomografía de energía dual

La tomografía computarizada con tecnología de energía dual consiste en la adquisición de imágenes a través de niveles variables de energía de rayos X y su comparación. Dependiendo de la tecnología utilizada, la adquisición podrá ser a través de la emisión por dos fuentes de rayos X, una sola fuente emisora con switching de Kv o con tecnología espectral de detectores que permite aprovechar los rayos X de mayor y menor energía en una sola exploración. El conocer cómo se comporta una sustancia en particular ante dos energías diferentes de rayos X puede proveer información acerca de la composición tisular, más allá de la que se puede inferir con técnicas que emplean un solo nivel de energía de rayos X. La nueva tomografía de energía dual (TC espectral) se ha convertido en una herramienta prometedora, con múltiples aplicaciones clínicas. Con su capacidad de caracterización de elementos sobre la base de la comparación entre el efecto fotoeléctrico y el efecto Compton, permite la atenuación diferencial de tejidos y materiales pudiendo ayudar a identificar la composición de estructuras, entre las cuales podemos contar la diferenciación entre yodo intravascular de placas ateroscleróticas calcificadas o materiales quirúrgicos sobre la base de sus valores de atenuación diferencial. Además, la TC de energía dual es capaz de reducir sustancialmente los artefactos causados por las prótesis metálicas, eliminar el calcio de placas ateroscleróticas calcificadas mejorando la evaluación del grado de estenosis. Al aumentar la visibilidad del yodo, la TC de energía dual con contraste puede hacer que un endoleak sea más evidente en compara-

ción con la TC convencional, distinguiéndolo de materiales quirúrgicos (coils o stents). Una ventaja adicional de la reconstrucción de bajo KeV es que también se puede usar para amplificar la densidad del material de contraste EV en estudios angiográficos con opacificación subóptima de la luz vascular, ya sea por pacientes con mala función ventricular, cuando hay falla en el bolo o extravasación parcial del material de contraste, o en pacientes en los cuales se utiliza poco material de contraste en relación a condiciones médicas preexistentes. Finalmente, reduce sustancialmente la dosis de radiación administrada al paciente, al eliminar la necesidad de una primera adquisición sin contraste (Ferreira et al., 2020).

Impresión tridimensional

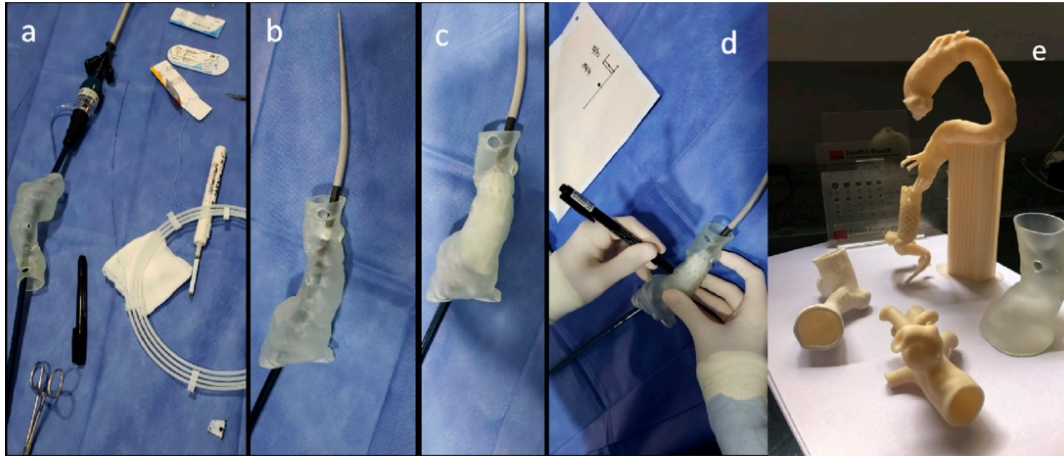


Figura 1. Distintos materiales y pasos necesarios para confeccionar una fenestración en un paciente con las arterias renales a nivel del cuello proximal, en plan de colocación de una endoprótesis fenestrada (a-d). Algunos modelos de impresión 3D (e), fabricados con distintas finalidades (fenestraciones, información a pacientes, táctica quirúrgica)

Fuente: Adaptado de Nuevas tecnologías de imágenes para el diagnóstico y tratamiento de los aneurismas de aorta complejos, por Ferreira et al., 2020, Revista argentina de cardiología.

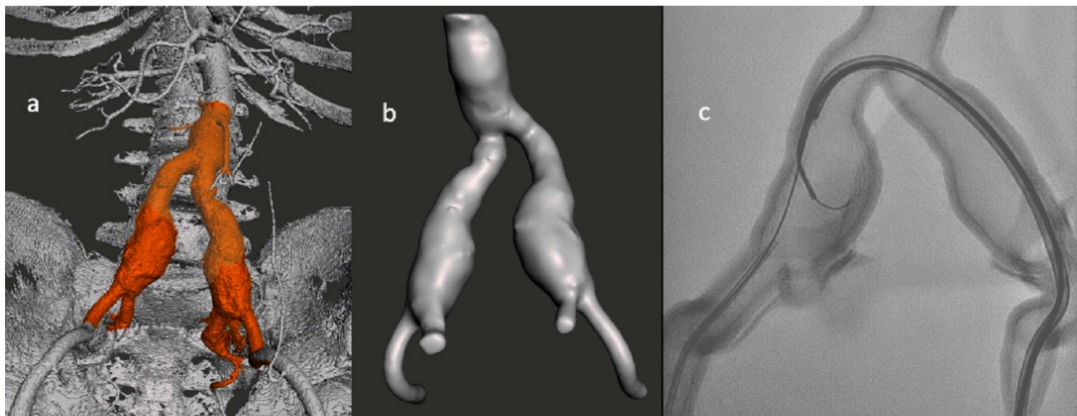

Figura 2. Imagen tomográfica (a) de la cual se extrae la impresión 3D (b). Se utiliza dicha impresión para el entrenamiento en colocación de endoprótesis ramificada ilíaca (c)

Fuente: Adaptado de Nuevas tecnologías de imágenes para el diagnóstico y tratamiento de los aneurismas de aorta complejos, por Ferreira et al., 2020, Revista argentina de cardiología.

Describimos una técnica eficaz que utiliza un software de diseño asistido por computadora para crear un modelo 3D aórtico real 1:1, que se puede imprimir con facilidad y esterilizar rápidamente. Para generar un modelo 3D para el molde de la prótesis, se parte de una tomografía computarizada con

contraste arterial. Usando software de segmentación de estructuras anatómicas, se hace un barrido de contraste en la tomografía del paciente, dejando visibles solamente la aorta y sus ramas. Sobre este modelo se aplica un suavizado con un software de modelado 3D orgánico (Ferreira et al., 2020).

Utilidad diagnóstica de las técnicas radiográficas y por imágenes para la evaluación de la condición periodontal en pacientes con evidencia clínica de periodontitis

Las principales características de la enfermedad periodontal (EP) son el aumento de la profundidad de sondaje, la formación de bolsas periodontales, la pérdida de inserción clínica, la recesión gingival y la disminución del nivel óseo alveolar. La evaluación del caso depende principalmente de la consideración de dos parámetros: la pérdida de inserción clínica (PIC) y la pérdida ósea radiográfica (POR). Estos elementos diagnósticos permiten detectar la gravedad y pro-

gresión de la enfermedad. Las radiografías e imágenes complementarias proporcionan información diagnóstica de diferentes patologías, factores de retención de biopelícula dental, cálculo subgingival, niveles y defectos óseos. Las imágenes planas bidimensionales obtenidas en las radiografías intrabucales y extrabucales son las modalidades de imágenes más utilizadas para identificar la cantidad y el patrón de pérdida ósea, a partir de ciertos valores de referencia.

Utilidad de las técnicas radiográficas bidimensionales intrabucales para la evaluación de la condición periodontal

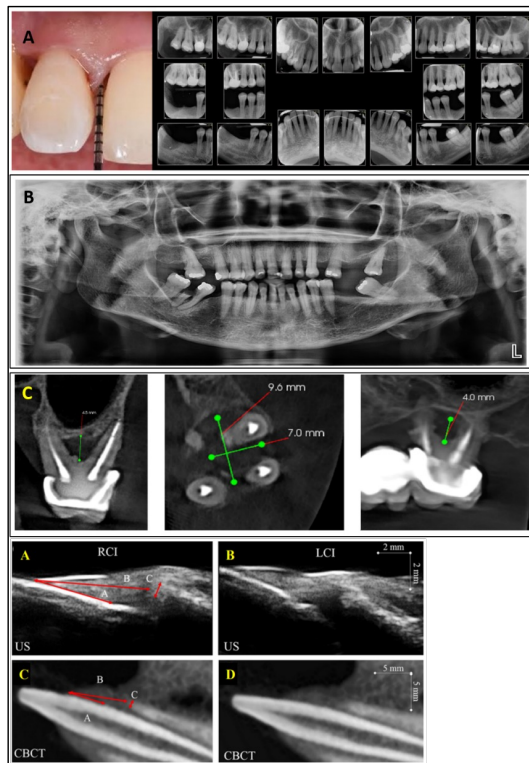


Figura 3. A. Gold estándar para la evaluación periodontal. B. Radiografía panorámica inicial y determinar el resto de imágenes requeridas. C. Diversas proyecciones tomográficas durante la evaluación de compromisos de furcas. Ultima imagen. Comparación de imágenes del Ultrasonido y la TCHC. Las flechas indican la distancia desde el margen gingival hasta la unión cemento-esmalte (A), la distancia entre el margen gingival y la cresta alveolar (B), y el grosor del hueso alveolar en la cresta

Fuente: Adaptado de Utilidad diagnóstica de las técnicas radiográficas y por imágenes para la evaluación de la condición periodontal en pacientes con evidencia clínica de periodontitis, por (Chong et al., 2022), Odous Científica.

Tabla 1. Utilidad diagnóstica de las técnicas radiográficas y por imágenes para la evaluación de la condición periodontal en pacientes con evidencia clínica de periodontitis

<p>Utilidad de las técnicas radiográficas bidimensionales intrabucales para la evaluación de la condición periodontal</p>	<p>Si bien el diagnóstico de la periodontitis se basa principalmente en el examen clínico, la evaluación radiográfica es un componente crítico que confirma la presencia de hallazgos interproximales en los tejidos óseos periodontales que permiten: estimar el pronóstico de los dientes periodontalmente comprometidos, sugerir el plan de tratamiento y evaluar la recurrencia o progresión de la periodontitis. La evaluación radiográfica de la pérdida ósea se vuelve particularmente importante para la clasificación de la periodontitis en función de los estadios definidos por la gravedad de la enfermedad y los grados que reflejan su progresión.</p> <p>En la mayoría de las ocasiones se prefiere incluir evaluaciones completas con RxPe para el diagnóstico periodontal y la planificación del tratamiento. El Consenso promovido por la Academia Americana de Periodoncia, respalda el de oro para la evaluación de las estructuras periodontales. Las radiografías intrabucales convencionales (RxPe y RxAM), proporcionan imágenes Rx2D que representan los dientes y las estructuras de soporte dental, incluyendo la cresta ósea alveolar, el espacio del ligamento periodontal y la lámina dura, aunado a la visualización de otros factores (cálculo dental y restauraciones). La técnica periapical paralela proporciona una configuración geométrica con menor cantidad de distorsión que la técnica bisectriz del ángulo.</p>
<p>Utilidad de las técnicas radiográficas bidimensionales extrabucales para la evaluación de la condición periodontal</p>	<p>Para el diagnóstico completo y la planificación del tratamiento, se ha sugerido la radiografía panorámica como protocolo estándar. La información de la RxPa permite la selección apropiada de radiografías periapicales intrabucales adicionales en áreas más específicas, mientras se administra una dosis más baja de radiación al paciente. La principal fortaleza de las radiografías panorámicas es que muestran la dentición completa, lo que permite observar dientes impactados, cuerpos extraños y anomalías en el número, posición y anatomía de los dientes.</p> <p>La radiografía panorámica es una modalidad de baja dosis, bajo costo y fácilmente disponible que produce una imagen plana y única de la dentición y los alvéolos, de ambos maxilares y de las estructuras maxilofaciales adyacentes en un solo procedimiento. Además de las limitaciones inherentes asociadas con todas las proyecciones bidimensionales planas, como la superposición de estructuras anatómicas, se requiere que la dentición del paciente esté alineada dentro de un espacio tridimensional específico y, por lo tanto, las imágenes resultantes a menudo muestran errores de posicionamiento y presencia de artefactos que tergiversan las estructuras anatómicas.</p>
<p>Utilidad de la tomografía computarizada de haz cónico para la evaluación de la condición periodontal</p>	<p>La TCHC ofrece ventajas específicas para el diagnóstico periodontal, sin embargo, la presencia de artefactos producidos como resultado de la interacción del haz de rayos X con materiales de alta densidad (implantes de titanio, amalgama, restauraciones de oro o materiales de obturación de conductos radiculares) distorsiona las imágenes. Además, los valores de intensidad en la escala de grises, medidos en imágenes de TCHC, no representan directamente las unidades Hounsfield, sino la densidad relativa de los tejidos corporales, según una escala calibrada de nivel de grises.</p> <p>Las áreas con mayor evidencia para apoyar el uso de TCHC son el diagnóstico radiográfico avanzado y la evaluación posquirúrgica. En el informe de Consenso del Taller de Regeneración de la AAP, se alentó el uso de modalidades radiográficas tridimensionales para la evaluación de los resultados del tratamiento del defecto de furcación.</p>

<p>Utilidad del ultrasonido para la evaluación de la condición periodontal</p>	<p>Las imágenes ultrasónicas pueden ser valiosas para el diagnóstico periodontal preciso y en tiempo real, sin preocupaciones sobre la radiación ionizante. La ecografía puede complementar la medición del grosor del hueso resultante de las radiografías, sin embargo, solo puede medir el grosor del hueso en la cresta alveolar debido a la atenuación de la ecografía en la superficie ósea. Estas imágenes podrían convertirse en una herramienta valiosa para la evaluación transversal en tiempo real.</p>
---	---

Fuente: Adaptado de Utilidad diagnóstica de las técnicas radiográficas y por imágenes para la evaluación de la condición periodontal en pacientes con evidencia clínica de periodontitis, por (Chong et al., 2022), Odous Científica.

Adopción de IA y VR

La creciente incorporación de la tecnología informática a través de inteligencia artificial (IA), realidad virtual (VR), dispositivos portátiles, etc. Está dando como resultado enormes mejoras en la calidad de la atención médica brindada, incluido el equipo de rayos X que se está desarrollando. Las máquinas de rayos X equipadas con realidad aumentada impulsada por IA permiten la extraordinaria ventaja de generar simulaciones de la vida real que pueden brindar a los médicos información clave y valiosa que supera el ámbito de la percepción sensorial humana, traduciéndose en diagnósticos más profundos, precisos y rápidos. Desde la detección del cáncer de mama hasta el diagnóstico cardiovascular y el entrenamiento radiológico, las técnicas de inteligencia artificial y realidad virtual están desempeñando un papel transformador en el avance de las imágenes médicas a través de mejoras de precisión excepcionales, análisis en tiempo real, avances en comunicación y automatizaciones dinámicas (RamSoft, 2022).

Radiografía 3D

Los rayos X tradicionales son incapaces de mostrar los detalles finos del tejido blando del sistema de órganos del cuerpo. Sin embargo, al aprovechar la tecnología de chips sensores del CERN, Los investigadores han desarrollado un escáner 3D diseñado para producir imágenes de rayos X en color 3D. Con la capacidad avanzada de delinear los tejidos blandos de un paciente, los mar-

cadores de enfermedades, así como sus huesos y lípidos. Se espera que estos innovadores escáneres 3D revolucionen el diagnóstico y el tratamiento en diversos campos, como la cirugía ortopédica, las enfermedades vasculares, la salud de los huesos y las articulaciones, la reumatología y el cáncer (RamSoft, 2022).

Rayos X de campo oscuro

Utilizado por un equipo de investigadores de la Universidad Técnica de Munich, rayos X de campo oscuro son un método de rayos X novedoso diseñado inicialmente para la detección temprana en el diagnóstico respiratorio. Este descubrimiento dinámico se centra en un fenómeno único en relación con la luz visible y el principio de la microscopía de campo oscuro. Donde las imágenes de rayos X convencionales (generadas por el agotamiento de los rayos X a medida que pasan a través del cuerpo) no pueden mostrar discrepancias detalladas entre el tejido sano y el enfermo, las imágenes de rayos X de campo oscuro (que aprovechan la característica de onda inherente de X-ray light) ofrecen una visualización completa de las estructuras de los objetos que, de otro modo, serían invisibles o transparentes en las imágenes de rayos X convencionales.

Los rayos X de campo oscuro ofrecen una solución óptima en dosis de radiación reducida, ya que requieren una exposición significativamente menor para los pacientes (una exposición por paciente correspondiente a los rayos X de tórax de campo oscuro) en compara-

ción con las numerosas imágenes multidireccionales capturadas normalmente (p. ej., en tomografía computarizada) (RamSoft, 2022).

Conclusión

Las últimas tecnologías de imágenes han sido fundamentales para el diagnóstico y tratamiento de prácticamente todas las patologías que así lo requieran, los rayos X fueron los primeros estudios de imágenes empleados en la medicina, sin embargo, como todo tienen sus limitaciones, por ello la irrupción de la tomografía axial computarizada y la resonancia magnética, para optimizar las imágenes de las estructuras del organismo con una mayor precisión y visión, esto sumado la incorporación de la tecnología 3D y los simuladores, han brindado una amplio espectro para el diagnóstico y tratamiento de patologías complejas que antes podían ser tratadas a ciegas, a su vez que a medida que la tecnología aumenta, la disminución de complicaciones y errores humanos también disminuye.

Bibliografía

- Alcázar Martínez, D. (2021). El ámbito de la imagen para el diagnóstico en las emergencias hospitalarias. 18-08-2021. <https://revistasanitariadeinvestigacion.com/el-ambito-de-la-imagen-para-el-diagnostico-en-las-emergencias-hospitalarias/>
- Antoranz, J. C., & Santa Marta, C. (1999). Imagen médica: nuevas tecnologías diagnósticas y terapéuticas. *Revista "A Distancia"*, 17(2).
- Cedrés de Bello, S. (2011). TECNOLOGÍA DE IMÁGENES PARA DIAGNÓSTICO Y TRATAMIENTO. [http://caelum.ucv.ve/bitstream/10872/16288/1/Tecnologia de imágenes para Diagnostico y Tratamiento.pdf](http://caelum.ucv.ve/bitstream/10872/16288/1/Tecnologia%20de%20imágenes%20para%20Diagnostico%20y%20Tratamiento.pdf)
- Chong, M., Quevedo, M., Giménez, X., Martínez, J., & Lugo, G. (2022). Utilidad diagnóstica de las técnicas radiográficas y por imágenes para la evaluación de la condición periodontal en pacientes con evidencia clínica de periodontitis. *ODOUS CIENTÍFICA*, 23(2).
- Díaz, I. R. R. (2014). Imágenes diagnósticas: conceptos y generalidades. *Revista de La Facultad de Ciencias Médicas*, 35–42.
- Ferreira, L., La Mura, A. R., Álvarez, J., Giménez Ruiz, P. A. T. R. I. C. I. O., Diluca, P., & Ehyeremendi, E. (2020). Nuevas tecnologías de imágenes para el diagnóstico y tratamiento de los aneurismas de aorta complejos. *Revista Argentina de Cardiología*, 88(6), 544–549. <https://doi.org/http://dx.doi.org/10.7775/rac.es.v88.i6.19346>
- RamSoft. (2022). Innovaciones de rayos X que cambian el juego detrás de imágenes médicas revolucionadas. 13-07-2022. <https://www.ramsoft.com/es/game-changing-x-ray-innovations/>
- Rodríguez, A., Martínez, L., & Reyes Alvarado, S. (2023). Uso de nuevas tecnologías en Radiología e imágenes diagnósticas y su relación con las competencias profesionales y/o perfil de egreso del Licenciado en Radiología de Panamá y Latinoamérica en los últimos 15 años. *Ciencia Latina Revista Científica Multidisciplinar*, 7(1), 6762–6788. https://doi.org/10.37811/cl_rcm.v7i1.4929
- Rojas Sanchez, C. D., Ochoa Orteaga, M. F., Niño Cubillos, Y. A., Perdomo, M. E., & Rodríguez Hermida, H. (2022). Propuesta para un programa de control de calidad en radiología general [Universidad Nacional Abierta y a Distancia]. <https://repository.unad.edu.co/bitstream/handle/10596/53751/cdrojassan.pdf?sequence=1&isAllowed=y>

CITAR ESTE ARTICULO:

Moncayo Tamayo, S. P., Rosero Feijoo, A. P., Ronquillo del Pozo, S. E., & Llimones Moncada, M. S. (2023). Utilidad de tecnologías recientes en imágenes diagnosticas. *RECIAMUC*, 7(2), 466-475. [https://doi.org/10.26820/reciamuc/7.2\).abril.2023.466-475](https://doi.org/10.26820/reciamuc/7.2).abril.2023.466-475)



CREATIVE COMMONS RECONOCIMIENTO-NOCOMERCIAL-COMPARTIRIGUAL 4.0.