



**DOI:** 10.26820/reciamuc/7.(1).enero.2023.632-641

**URL:** <https://reciamuc.com/index.php/RECIAMUC/article/view/1055>

**EDITORIAL:** Saberes del Conocimiento

**REVISTA:** RECIAMUC

**ISSN:** 2588-0748

**TIPO DE INVESTIGACIÓN:** Artículo de revisión

**CÓDIGO UNESCO:** 32 Ciencias Médicas

**PAGINAS:** 632-641







## Desordenes de la pigmentación de la piel

Skin pigmentation disorders

Pigmentação da pele

**Ginger Lisbeth Alvarado Morán<sup>1</sup>; Nathalie María Barriga Reyes<sup>2</sup>; Sebastián David Orozco Coello<sup>3</sup>; Gabriela Estefanía Tigre Hualpa<sup>4</sup>**

**RECIBIDO:** 06/01/2023 **ACEPTADO:** 22/01/2023 **PUBLICADO:** 17/02/2023

1. Magíster en Seguridad y Salud Ocupacional; Médica; Investigadora Independiente; Guayaquil, Ecuador; alvaradomorán16@gmail.com;  <https://orcid.org/0000-0002-9754-149X>
2. Médico; Investigadora Independiente; Guayaquil, Ecuador; nathyb\_24@hotmail.com;  <https://orcid.org/0000-0003-0169-9047>
3. Médico; Investigador Independiente; Guayaquil, Ecuador; sebastian\_soc95@hotmail.com;  <https://orcid.org/0000-0003-3289-5884>
4. Médica; Investigadora Independiente; Guayaquil, Ecuador; gabrielatigre1993@gmail.com;  <https://orcid.org/0000-0002-3400-8444>

### CORRESPONDENCIA

**Ginger Lisbeth Alvarado Morán**

alvaradomorán16@gmail.com

**Guayaquil, Ecuador**

## RESUMEN

El pelo, uñas, glándulas sebáceas y sudoríparas conforman el sistema integral conocido como piel y sus derivados. La melanina es el pigmento que produce varios tonos y colores de la piel, el cabello y los ojos humanos. Cuando las células especiales de la piel se dañan o se enferman se ve afectada la producción de melanina. Las variaciones en la melanina pueden estar influenciadas por cambios hormonales, infecciones, ampollas, quemaduras o enfermedades, es por ello que se pretende describir los desórdenes en la pigmentación de la piel durante la presente investigación para orientar de manera general ciertos criterios de cuidados que pueden afectar a la población. La metodología utilizada se enmarca dentro de una revisión bibliográfica de tipo documental de temas planteados a nivel teórico de los desórdenes de la pigmentación de la piel descritos hasta ahora en artículos científicos, libros, tesis, guías médicas y cualquier otra información científica que se considere relevante de destacar dentro de los resultados. La técnica para la recolección de datos está constituida por materiales electrónicos apoyándose para ello en el uso de descriptores en ciencias de la salud o terminología MESH. A pesar de que la mayoría de las lesiones dermatológicas son benignas y tienen un excelente pronóstico, reconocer adecuadamente los diagnósticos diferenciales más frecuentes permite facilitar el tratamiento correcto, brindar tranquilidad al paciente y excluir la presencia de padecimientos que puedan generar complicaciones para gestionar su pronta referencia.

**Palabras clave:** Piel, Células, Melanocitos, Pigmentación, Melanina.

## ABSTRACT

Hair, nails, sebaceous and sweat glands make up the integral system known as skin and its derivatives. Melanin is the pigment that produces various shades and colors of human skin, hair, and eyes. When special skin cells become damaged or diseased, melanin production is affected. Variations in melanin can be influenced by hormonal changes, infections, blisters, burns or diseases, which is why it is intended to describe the disorders in skin pigmentation during the present investigation to generally guide certain care criteria that can affect the population. The methodology used is part of a documentary bibliographic review of issues raised at a theoretical level of skin pigmentation disorders described so far in scientific articles, books, theses, medical guides and any other scientific information that is considered relevant. to stand out among the results. The technique for data collection is made up of electronic materials, relying on the use of descriptors in health sciences or MESH terminology. Despite the fact that most dermatological lesions are benign and have an excellent prognosis, adequately recognizing the most frequent differential diagnoses makes it possible to facilitate correct treatment, provide peace of mind to the patient, and exclude the presence of conditions that may cause complications to manage their prompt referral.

**Keywords:** Skin, Cells, Melanocytes, Pigmentation, Melanin.

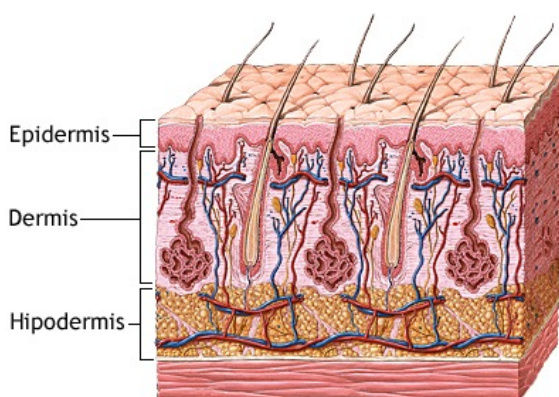
## RESUMO

Cabelo, unhas, sebáceas e glândulas sudoríparas compõem o sistema integral conhecido como pele e seus derivados. A melanina é o pigmento que produz várias tonalidades e cores de pele, cabelo e olhos humanos. Quando células especiais da pele ficam danificadas ou doentes, a produção de melanina é afetada. As variações na melanina podem ser influenciadas por alterações hormonais, infecções, bolhas, queimaduras ou doenças, razão pela qual se pretende descrever as perturbações na pigmentação da pele durante a presente investigação para orientar, em geral, determinados critérios de cuidados que podem afectar a população. A metodologia utilizada faz parte de uma revisão bibliográfica documental de questões levantadas a um nível teórico das perturbações da pigmentação cutânea descritas até agora em artigos científicos, livros, teses, guias médicos e qualquer outra informação científica que seja considerada relevante. para se destacar entre os resultados. A técnica de recolha de dados é constituída por materiais electrónicos, apoiando-se na utilização de descritores em ciências da saúde ou terminologia do MESH. Apesar de a maioria das lesões dermatológicas serem benignas e terem um prognóstico excelente, o reconhecimento adequado dos diagnósticos diferenciais mais frequentes permite facilitar o tratamento correcto, proporcionar paz de espírito ao paciente, e excluir a presença de condições que possam causar complicações para gerir o seu encaminhamento imediato.

**Palavras-chave:** Pele, Células, Melanócitos, Pigmentação, Melanina.

## Introducción

La piel es el órgano más grande del cuerpo. El pelo, uñas, glándulas sebáceas y sudoríparas conforman el sistema integral conocido como piel y sus derivados. Una de las principales funciones de la piel es la protección del cuerpo contra bacterias, productos químicos y temperatura, nombrados como agentes externos. Este órgano contiene secreciones que pueden matar bacterias y melanina, un pigmento químico que protege contra los rayos UV que pueden dañar las células de la piel. (Vorvick & Dugdale, 2022)



**Imagen 1.** Capas de la piel

**Fuente.** Tomado de Capas de la piel, de American Accreditation HealthCare Commission (A.D.A.M.), 2022. [https://medlineplus.gov/spanish/ency/esp\\_imagepages/8912.htm](https://medlineplus.gov/spanish/ency/esp_imagepages/8912.htm)

La melanina es el pigmento que produce varios tonos y colores de la piel, el cabello y los ojos humanos. La pigmentación se determina debido a la cantidad de melanina sin esta, la piel tendría un color blanco pálido con gamas de color rosa, causadas por el flujo de sangre a través de ella. Las personas de tez clara producen muy poca melanina, las de piel más oscura producen cantidades moderadas y aún más los de piel muy oscura. (Das, Introducción a la pigmentación cutánea, 2023)

Los trastornos de la coloración (pigmentación) de la piel afectan su color. Cuando las células especiales de la piel se dañan o se

enferman se ve afectada la producción de melanina. Algunos trastornos de la pigmentación afectan solamente ciertas regiones de la piel. Otros afectan todo el cuerpo. (Biblioteca Nacional de Medicina (EE. UU.), 2020)

Las variaciones en la melanina pueden estar influenciadas por cambios hormonales como los producidos durante el embarazo, la exposición al sol, las infecciones, las ampollas, las quemaduras o enfermedades como la enfermedad de Addison, el vitíligo o la psoriasis, es por ello que se pretende describir los desórdenes en la pigmentación de la piel durante la presente investigación para orientar de manera general ciertos criterios de cuidados que pueden afectar a la población.

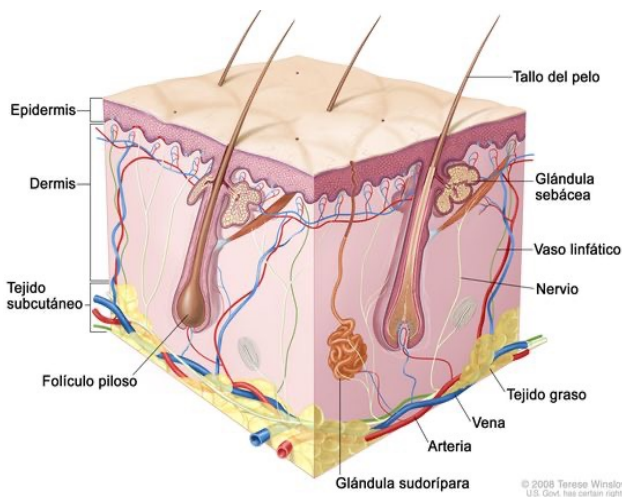
## Metodología

La metodología utilizada para el presente trabajo de investigación, se enmarca dentro de una revisión bibliográfica de tipo documental, ya que nos vamos a ocupar de temas planteados a nivel teórico de los desórdenes de la pigmentación de la piel descritos hasta ahora en artículos científicos, libros, tesis, guías médicas y cualquier otra información científica que se considere relevante de destacar dentro de los resultados. La técnica para la recolección de datos está constituida por materiales electrónicos, estos últimos como Google Académico, PubMed, entre otros, apoyándose para ello en el uso de descriptores en ciencias de la salud o terminología MESH. La información aquí obtenida será revisada para su posterior análisis y debido resumen expuesto.

## Resultados

La capa exterior de la piel es llamada epidermis. Ésta protege las capas internas del mundo exterior y contiene células que producen la queratina, una sustancia que impermeabiliza y fortalece la piel. La epidermis también tiene células que contienen melanina que es la pigmentación oscura que da su color a la piel. Otras células de la epidermis nos permiten tener el sentido del tacto y proporcionan inmunidad al cuerpo contra

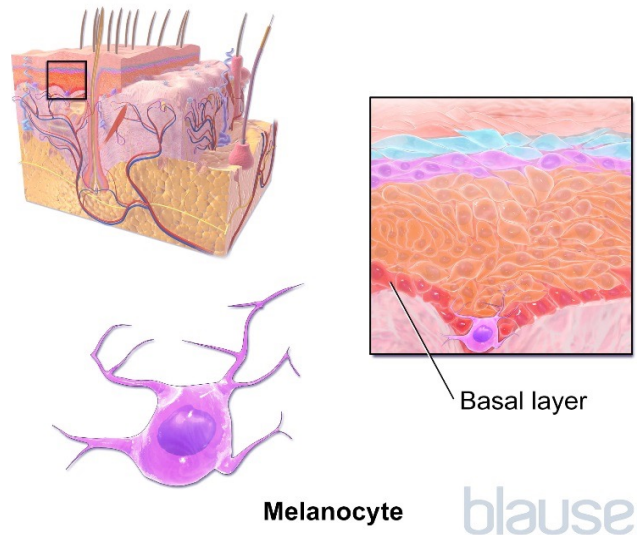
invasores externos como los gérmenes y las bacterias. (Dugdale, Zieve, & Conaway, 2020). La dermis es la capa interna de las dos capas principales de la piel. La dermis tiene tejido conjuntivo, vasos sanguíneos, glándulas sebáceas y sudoríparas, nervios, folículos pilosos y otras estructuras. Está compuesta por una capa superior delgada que se llama dermis papilar y una capa inferior gruesa que se llama dermis reticular. (NIH, 2023). La capa más profunda de la piel es la hipodermis. Ésta contiene las células de grasa, o tejido adiposo, que aíslan el cuerpo y le ayudan a conservar el calor. (Dugdale, Zieve, & Conaway, 2020)



**Imagen 2.** Anatomía de la piel

**Fuente.** Muestra la epidermis, la dermis y el tejido subcutáneo. (NIH, 2023)

En la epidermis también llamada capa basal, se encuentran entre otras células, unas células especializadas denominadas melanocitos, ellas producen la melanina. Después de producirse la melanina, se extiende a otras células cutáneas cercanas. (Das, Introducción a la pigmentación cutánea, 2023)



**Imagen 3.** Melanocitos

**Fuente.** Descripción de la ubicación de las células especiales, melanocitos y su forma. (Das, Introducción a la pigmentación cutánea, 2023)

La melanina, por su parte, es el pigmento amarronado responsable del color de la piel, el cabello y el iris de los ojos. La mayoría de las personas tienen un número similar de melanocitos, y la amplia gama de tonos del color de la piel humana se debe a la cantidad de melanina que se produce en lugar de la cantidad de melanocitos. Hay diferentes subtipos de melanina, siendo los principales en la piel, las de tipo marón y negro se reconocen como Eumelanina y las Feomelanina tienen un rojizo tono. (Das, 2020)

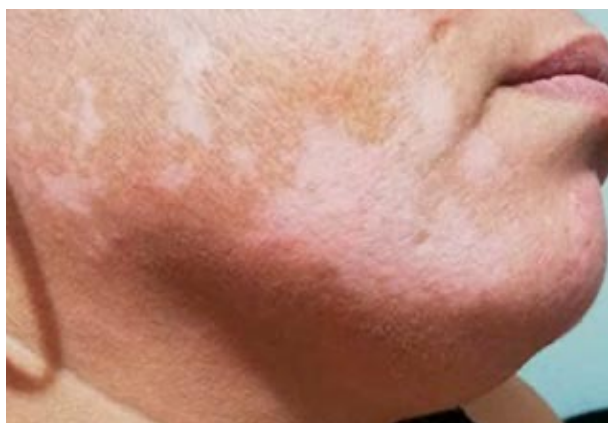Los trastornos de la pigmentación incluyen:

1. La hipopigmentación, en donde hay disminución de pigmento,
2. La despigmentación en donde hay pérdida total del pigmento dejando la piel blanca y
3. La hiperpigmentación en donde hay aumento en la pigmentación.

### Hipopigmentaciones

De acuerdo con Gómez et al (2021), 1 de cada 20 personas presenta alguna lesión hipopigmentada en la piel.

El nevus depigmentosus (ND) o nevo acrómico es un trastorno congénito de la pigmentación de la piel. Se produce por una alteración cuantitativa y cualitativa de la función de los melanosomas, la cual impide una transferencia efectiva de melanina a los queratinocitos para mantener una adecuada pigmentación. Todas las razas y sexos son afectados por igual por esta enfermedad. Se caracteriza por presentar una mácula hipopigmentada y circunscrita, con bordes serrados bien definidos, que usualmente no cruza la línea media. Con frecuencia estas lesiones aparecen antes de los tres años de edad y su tamaño aumenta hasta la edad adulta, etapa a partir de la cual las lesiones se mantienen sin progresión. Pueden presentarse en todo el cuerpo, pero suelen aparecer en el rostro, el cuello, el tronco y la región proximal de las extremidades. Puede ser diagnosticado utilizando los criterios publicados por Coupe en 1976, los cuales requieren leucoderma presente al nacimiento o en los primeros años de vida, ausencia de alteraciones en la distribución de las lesiones a lo largo de la vida y falta de anomalías en la textura o en la sensibilidad del área afectada. (Gómez Gutiérrez, Casillas Fikentscherb, & Luna Cerón, 2021)



**Imagen 4.** Lesión hipopigmentada en la región lateral derecha del rostro

**Fuente.** Lesión hipopigmentada diagnosticada como nevo acrómico. (Gómez Gutiérrez, Casillas Fikentscherb, & Luna Cerón, 2021)

El vitíligo es un desorden de despigmentación cutánea provocado por la muerte celular de los melanocitos que conlleva a un descenso en la producción de melanina. Ante la ausencia de melanina la piel comienza a presentar una despigmentación en forma de manchas de color claro de diferente tamaño y en diferentes partes del cuerpo, de manera especial en las manos, codos, rodillas, pies y cara. Se caracteriza por la aparición de máculas acromáticas tras la destrucción selectiva de melanocitos. Los factores genéticos del vitíligo indican que es hereditario e incluyen penetrancia incompleta, poligenia multifactorial y no mendeliana, que involucran genes involucrados en la biosíntesis de melanina, que regula la autoinmunidad y la respuesta al estrés oxidativo. El gen de la catalasa está implicado en la patogenia del vitíligo, que se produce por una disminución de la actividad de la enzima catalasa en la epidermis del paciente, tanto en las zonas lesionadas como en las no lesionadas de los pacientes con vitíligo. La catalasa es una enzima antioxidante responsable de descomponer el peróxido de hidrógeno en agua y oxígeno, y de prevenir el daño celular causado por los radicales de oxígeno altamente reactivos. (Marín Vargas, 2022)

Otros desórdenes de hipopigmentación pueden ser:

El nevus anemicus, que se caracteriza por una fusión de sus bordes con la piel normal en la prueba de diascopía.

La incontinencia pigmenti, cuya particularidad es que las lesiones hipopigmentadas evolucionan a partir de vesículas.

La pitiriasis alba se caracteriza por presentar manchas secas e hipopigmentadas, pobremente circunscritas.

La tiña versicolor produce múltiples máculas o placas hipopigmentadas con descamación fina. (Gómez Gutiérrez, Casillas Fikentscherb, & Luna Cerón, 2021)

**Tabla 1.** Trastornos de pigmentación de la piel

TRASTORNO DE PIGMENTACIÓN	DE CARACTERÍSTICAS	TRATAMIENTO
<b>ALBINISMO</b>	Este es un trastorno hereditario poco frecuente. Las personas con albinismo (albinas) tienen menor cantidad de melanina en el cuerpo, por eso tienen el cabello blanco, piel pálida y ojos de color rosado o azules. Según la iluminación, los ojos podrían parecer rojos. También pueden tener problemas de la vista.	El albinismo no tiene cura. Las personas que tienen esta afección deben protegerse contra los efectos perjudiciales del sol usando protector solar, gorros y anteojos de sol.
<b>MELASMA</b>	Esta afección provoca manchas simétricas de color marrón oscuro o marrón grisáceo en la cara. Durante el embarazo, se la llama paño del embarazo. Se cree que la exposición al sol, las hormonas y los anticonceptivos orales causan melasma.	Para evitar que la melasma empeore, hay que usar protector solar y evitar la exposición al sol. Otro tratamiento puede ser el uso de cremas recetadas con hidroquinona y tretinoína para aclarar las manchas. También pueden usarse tratamientos de exfoliación química y con láser.
<b>PÉRDIDA DE PIGMENTO DESPUÉS DE UNA LESIÓN EN LA PIEL (CUTÁNEA)</b>	A veces, después de una úlcera, una ampolla, una quemadura o una infección, la piel no reemplaza todo el pigmento de la zona afectada.	No es necesario ningún tratamiento. Por lo general, se puede usar maquillaje para tapar las imperfecciones.
<b>VITILIGO</b>	Esta afección provoca manchas blancas y lisas en la piel, y es causada por la falta de células de la piel que producen pigmento (melanocitos). Se cree que es una enfermedad autoinmunitaria. Las manchas blancas son muy sensibles al sol.	El tratamiento puede incluir maquillaje o tintes de larga duración para tapar las manchas, medicamentos fotosensibles, terapia con luz ultravioleta, cremas con corticoesteroides, cirugía y eliminar el pigmento restante de la piel (despigmentación) para que las manchas blancas no se noten tanto.

**Fuente.** Tomado de Trastornos de pigmentación de la piel, de The StayWell Company. 2023. (Lehre, Kent, & Sather, 2021)

## Hiperpigmentaciones

Dentro de las hiperpigmentaciones epidérmicas deben considerarse por su importancia y/o frecuencia las siguientes:

1. Por mayor proliferación y número de melanocitos activos:

### Bronceado retardado

Lentiginos: son manchas pequeñas, circunscritas, marrones o negras. Pueden hallarse como mancha aislada en área expuesta al sol o como lesiones múltiples en cualquier superficie cutánea. Pueden acompañar a diversos síndromes como el de Moynahan o de Peutz-Jegher. (Bello, 2023)

Léntigo simple: son manchas pigmentadas oscuras, pequeñas y aisladas, que se encuentran en cualquier sitio, sin relación con la exposición a los rayos ultravioletas (Bello, 2023).

Síndrome de Peutz-Jeghers: son manchas pigmentadas de la mucosa bucal, los labios, los dedos de las manos y los pies, y que pueden acompañarse de pólipos gastrointestinales. Estas lesiones pueden desarrollarse al nacer o en la infancia y desaparecer de la piel, pero no de las superficies mucosas. Su diagnóstico es de especial importancia debido a la presencia de estos pólipos, ya que pueden producir anemia por pérdida de sangre y malignización de algunos de ellos (Bello, 2023).

2. Por aumento de producción de la melanina por los melancitos.

Máculas cafés con leche. Son manchas de color café con leche, bien definidas y circunscritas, de 2 a 20 mm, que se caracterizan por márgenes dentados o irregulares; aparecen al nacer o muy pronto después del nacimiento. Estas máculas pueden ser aisladas o múltiples. Si el paciente presenta más de 6 manchas, puede ser indicativo de un cuadro conocido como neurofibromatosis. (Bello, 2023)

Neurofibromatosis. Es un síndrome neurocutáneo que afecta a múltiples sistemas orgánicos. Las manchas suelen estar dispersas, pero sobre todo en las áreas del cuerpo protegidas por el sol. A veces se observan en esta enfermedad pecas en las axilas. (Bello, 2023)

Nevus de Becker. Es una mancha grande o placa verrucosa, de color marrón claro u oscuro, adquirida y focal. Afecta a los hombres más que a las mujeres. Los márgenes son geográficos, con picos irregulares, bien demarcados. Suele aparecer en la primera o segunda década de la vida. Puede existir aumento de pelo sobre la mancha, siendo más oscuros y gruesos de lo normal. (Bello, 2023)

Nevus spilus. Es una mancha pigmentada, de color pardo claro, aislada, de tamaño variable, benigna, congénita, que se caracteriza por máculas o pápulas de pequeño tamaño y de color pardo oscuro, diseminadas en su interior. (Bello, 2023)

Efélides o pecas. Son manchas pequeñas, en general menores de 0,5 cm de diámetro, de color castaño y bien delimitadas que aparecen en la piel expuesta al sol, en particular en personas de ojos azules y cabello rojizo o rubio. Pueden aparecer en los 3 primeros años de vida, tienden a aclararse en ausencia de la exposición solar y no se hallan en las áreas cubiertas o en las superficies mucosas. (Bello, 2023)

Melasma o cloasma. Se presenta en forma de pigmentación difusa de color marrón claro, de bordes mal delimitados, localizada habitualmente en la frente, pómulos, labio superior y mentón. Suele aparecer en el inicio de la edad adulta, es más frecuente en las mujeres y aumenta su pigmentación con la exposición solar. Puede ser idiopático (de causa desconocida) o asociarse a la toma de anticonceptivos, hidantoínas y al embarazo. El único problema que plantea es estético. (Bello, 2023)

Hiperpigmentación postinflamatoria. Cualquier enfermedad inflamatoria de la piel, como la dermatitis o la psoriasis, puede dejar al curarse una hiperpigmentación residual. (Bello, 2023)

La psoriasis es una enfermedad no transmisible que se manifiesta como una enfermedad inflamatoria cutánea crónica caracterizada por lesiones numulares bien delimitadas, escamosas y rojas, localizadas con más frecuencia en los codos, rodillas, cuero cabelludo, manos y pies. Entre sus síntomas se encuentran el prurito, la irritación, la quemazón y el dolor. Más raramente, puede verse afectada toda la superficie cutánea; esta forma extensa de la psoriasis puede ser mortal, dado que la inflamación extrema y la descamación de la piel pueden alterar la capacidad del organismo para regular la temperatura y alterar la función de barrera de la piel. 3. Aproximadamente un 10% de los afectados por la psoriasis presentan artritis, que puede afectar las manos, pies, muñecas, tobillos, cuello y columna lumbar. (OMS, 2013)

En algunos casos las articulaciones se deforman, causando una discapacidad importante. Las uñas de las manos y los pies pueden verse afectadas por la descamación y la formación de costras, y puede producirse la caída de las placas ungueales, con la consiguiente desfiguración. 4. Las manifestaciones de la psoriasis no se limitan a la piel. La psoriasis moderada a grave puede verse complicada por afecciones comórbidas. En particular, los pacientes con psoriasis presentan un aumento del riesgo relativo de cardiopatía isquémica, accidente cerebrovascular, hipertensión, dislipidemia, diabetes y enfermedad de Crohn. La mayor frecuencia de la hipertensión y la diabetes puede explicar parcialmente el aumento del riesgo de infarto de miocardio, accidente cerebrovascular y mortalidad cardiovascular descrito en pacientes con psoriasis grave en grandes estudios de cohortes poblacionales. (OMS, 2013)

Enfermedad de Addison. Es un síndrome producido por insuficiencia de la glándula suprarrenal. Se caracteriza por hiperpigmentación marrón generalizada, fatiga, anorexia, náuseas y con frecuencia, vómitos y diarreas. El diagnóstico se confirma mediante pruebas específicas para la insuficiencia suprarrenal. La pigmentación se produce predominantemente alrededor de los ojos, las membranas bucal y gingival, la lengua, los pezones, los pliegues palmares, las axilas y la zona anogenital. (Bello, 2023)

Hiperpigmentación por fármacos o agentes químicos. Se han identificados numerosos fármacos que causan diversas formas de hiperpigmentación epidérmica como: clofazimina, ciclofosfamida, procarbazona, bleomicina, tetraciclinas, estrógenos y fenitoína. (Bello, 2023)



**Tabla 2.** Hiperpigmentación inducida por fármacos

FÁRMACO	CARACTERÍSTICAS	COMENTARIOS
<b>Agentes quimioterapéuticos</b>		
Bleomicina	<ul style="list-style-type: none"> <li>Hiperpigmentación flagelada en el tronco y las extremidades<sup>63,64</sup></li> <li>Melanoniquia transversa<sup>2</sup></li> <li>Cambios esclerodermoides<sup>65</sup></li> </ul>	<ul style="list-style-type: none"> <li>De 24 h a nueve semanas posterior a su administración<sup>64</sup></li> <li>Producido por rascado o irritación que ocasiona la salida del fármaco de los vasos sanguíneos<sup>64</sup></li> <li>Depende de la dosis<sup>63</sup></li> <li>Desaparece cuatro meses después de la discontinuación del medicamento<sup>64</sup></li> </ul>
Busulfán	<ul style="list-style-type: none"> <li>Hiperpigmentación generalizada, incluida la mucosa oral<sup>66</sup></li> </ul>	<ul style="list-style-type: none"> <li>Similar a la enfermedad de Addison<sup>66</sup></li> </ul>
Ciclofosfamida	<ul style="list-style-type: none"> <li>Hiperpigmentación mucocutánea difusa, con afección de palmas, plantas y dientes<sup>67</sup></li> <li>Melanoniquia (longitudinal, transversa o difusa)<sup>68</sup></li> </ul>	<ul style="list-style-type: none"> <li>Regresión de seis a doce meses posteriores a su suspensión<sup>2</sup></li> </ul>
5-Fluoracilo	<ul style="list-style-type: none"> <li>Hiperpigmentación supravenosa en serpentina en el sitio de infusión<sup>69</sup></li> <li>Hiperpigmentación en patrón reticulado<sup>70</sup></li> <li>Melanoniquia difusa o transversa<sup>71</sup></li> </ul>	<ul style="list-style-type: none"> <li>La toxicidad de la droga ocasiona un aumento del flujo sanguíneo<sup>70</sup></li> </ul>
Hidroxiurea	<ul style="list-style-type: none"> <li>Melanoniquia (longitudinal, transversa o difusa)<sup>72,74</sup></li> <li>Hiperpigmentación con predilección en sitios de presión<sup>72</sup></li> </ul>	<ul style="list-style-type: none"> <li>La melanoniquia aparece entre los seis y doce meses de tratamiento</li> <li>Reversible con la discontinuación del medicamento</li> </ul>
Metotrexate	<ul style="list-style-type: none"> <li>Hiperpigmentación en zonas de exposición solar<sup>75</sup></li> </ul>	<ul style="list-style-type: none"> <li>Un solo caso descrito</li> </ul>
<b>Antimaláricos</b>		
Cloroquina, hidroxidoroquina, quinacrina	<ul style="list-style-type: none"> <li>Hiperpigmentación de coloración azul-grisácea en la cara anterior de piernas y en cabeza, cuello, tronco, axilas, manos y mucosa oral<sup>76,77</sup></li> </ul>	<ul style="list-style-type: none"> <li>Existe una afinidad del medicamento con la melanina</li> <li>Aparece posterior al tratamiento por tres meses<sup>76</sup></li> <li>En 25% de pacientes</li> <li>Más raro con hidroxidoroquina<sup>78</sup></li> <li>Disminuye con la discontinuación<sup>78</sup></li> </ul>
<b>Metales pesados</b>		
Bismuto	<ul style="list-style-type: none"> <li>Lengua negra<sup>79</sup></li> </ul>	<ul style="list-style-type: none"> <li>Resuelve con la discontinuación del medicamento<sup>79</sup></li> </ul>
Oro	<ul style="list-style-type: none"> <li>Crisias</li> <li>Hiperpigmentación azul-grisácea en zonas fotoexpuestas, sin afectar mucosas<sup>80</sup></li> <li>Más pronunciada en la región periocular</li> </ul>	<ul style="list-style-type: none"> <li>El depósito de oro en la dermis estimula la producción de melanina<sup>80</sup></li> <li>Hiperpigmentación permanente<sup>81</sup></li> </ul>
Hierro	<ul style="list-style-type: none"> <li>Siderosis cutánea</li> <li>Hiperpigmentación azul-grisácea o marrón en sitios de inyección<sup>82</sup> (figura 10)</li> </ul>	<ul style="list-style-type: none"> <li>Ocasionada por depósito de hierro en macrófagos a través de la dermis<sup>83</sup></li> <li>Permanente</li> </ul>

**Fuente.** (Nereyda González Benavides, Robles Méndez, & Ocampo Candiani, 2018)

### Conclusiones

La mayoría de estos trastornos dan lugar a preocupaciones cosméticas y psicológicas para los pacientes, en el peor de los casos conocer las manifestaciones cutáneas de algún desorden de pigmentación puede evitar complicaciones graves de comorbilidades asociadas, como es el caso del vitíligo solo por nombrar uno.

A pesar de que la mayoría de las lesiones dermatológicas son benignas y tienen un excelente pronóstico cuando se someten

a tratamiento, reconocer adecuadamente los diagnósticos diferenciales más frecuentes permite facilitar el tratamiento correcto, brindar tranquilidad al paciente y excluir la presencia de padecimientos que puedan generar complicaciones para gestionar su pronta referencia.

La automedicación siempre será riesgosa, en todo el campo médico, en el caso de lesiones de piel, no siempre su tratamiento esta asociado a uso tópico de fármacos, sin embargo, como recomendación general para la salud de la piel refiere a una

correcta higiene, a la menor exposición posible de rayos UV y al uso frecuente de protección solar.

### Bibliografía

- Bello, A. (2023). Trastornos de la pigmentación (I): Causas y tipos. Obtenido de Quironsalud: <https://www.quironsalud.es/blogs/es/piel-protege-cuidarla/trastornos-pigmentacion-i-causas-tipos>
- Biblioteca Nacional de Medicina (EE. UU.). (20 de 7 de 2020). Trastornos de pigmentación de la piel. Obtenido de MedlinePlus en español [Internet] : <https://medlineplus.gov/spanish/skinpigmentationdisorders.html#:~:text=Su%20piel%20obtiene%20su%20color,afecta%20la%20producci%C3%B3n%20de%20melanina.>
- Das, S. (12 de 2020). Generalidades sobre los trastornos de la pigmentación. Obtenido de MANUAL MERCK: <https://www.merckmanuals.com/es-us/professional/trastornos-dermatol%C3%B3gicos/trastornos-de-la-pigmentaci%C3%B3n/generalidades-sobre-los-trastornos-de-la-pigmentaci%C3%B3n>
- Das, S. (2023). Introducción a la pigmentación cutánea. Obtenido de MANUAL MSD: <https://www.msdmanuals.com/es-ve/hogar/trastornos-de-la-piel/alteraciones-de-la-pigmentaci%C3%B3n/introducci%C3%B3n-a-la-pigmentaci%C3%B3n-cut%C3%A1nea>
- Dugdale, D., Zieve, D., & Conaway, B. (25 de 7 de 2020). Componentes de la piel. Obtenido de MedlinePlus: <https://medlineplus.gov/spanish/ency/anatomyvideos/000029.htm#:~:text=La%20capa%20exterior%20de%20la,su%20color%20a%20la%20piel.>
- Gómez Gutiérrez, A. K., Casillas Fikentscherb, A., & Luna Cerón, E. (2021). La hipopigmentación no siempre es vitíligo. *Medicina General de la Familia*, 10(5). doi:<http://dx.doi.org/10.24038/mgyf.2021.042>
- Lehre, M., Kent, R., & Sather, R. (1 de 1 de 2021). Trastornos de pigmentación de la piel. Obtenido de BRIGHAM AND WOMEN'S HOSPITAL: <https://healthlibrary.brighamandwomens.org/spanish/diseasesconditions/Pediatric/85,P03423>
- Marin Vargas, D. (2022). Vitíligo, enfermedad multifuncional y poligénica. Cuenca: Universidad Católica de Cuenca. Obtenido de <https://dspace.ucacue.edu.ec/bitstream/ucacue/11653/1/MARIN%20VARGAS%20DAISY%20YADIRA.pdf>
- Nereyda González Benavides, N., Robles Méndez, J., & Ocampo Candiani, J. (2018). Artículo de revisión: hiperpigmentaciones adquiridas. *Dermatología Cosmética, Médica y Quirúrgica*, 16(1), 50-62.
- NIH. (2023). dermis. Obtenido de Instituto Nacional del Cáncer: <https://www.cancer.gov/espanol/publicaciones/diccionarios/diccionario-cancer/def/dermis>
- OMS. (2013). Psoriasis. Organización Mundial de la Salud. Obtenido de [https://apps.who.int/gb/ebwha/pdf\\_files/EB133/B133\\_5-sp.pdf](https://apps.who.int/gb/ebwha/pdf_files/EB133/B133_5-sp.pdf)
- Vorvick, L. J., & Dugdale, D. C. (25 de 7 de 2022). Capas de la piel. Obtenido de MedlinePlus.com: [https://medlineplus.gov/spanish/ency/esp\\_imagepages/8912.htm](https://medlineplus.gov/spanish/ency/esp_imagepages/8912.htm)

### CITAR ESTE ARTICULO:

Alvarado Morán, G. L., Barriga Reyes, N. M., Orozco Coello, S. D., & Tigre Hualpa, G. E. (2023). Desordenes de la pigmentación de la piel. *RECIAMUC*, 7(1), 632-641. [https://doi.org/10.26820/reciamuc/7.\(1\).enero.2023.632-641](https://doi.org/10.26820/reciamuc/7.(1).enero.2023.632-641)



CREATIVE COMMONS RECONOCIMIENTO-NOCOMERCIAL-COMPARTIRIGUAL 4.0.