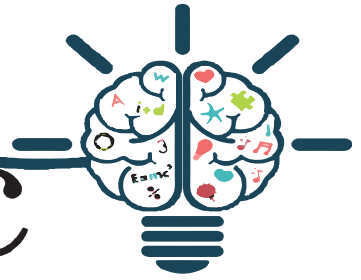

reciamuc



DOI: 10.26820/reciamuc/7.(1).enero.2023.283-289

URL: <https://reciamuc.com/index.php/RECIAMUC/article/view/1009>

EDITORIAL: Saberes del Conocimiento

REVISTA: RECIAMUC

ISSN: 2588-0748

TIPO DE INVESTIGACIÓN: Artículo de revisión

CÓDIGO UNESCO: 32 Ciencias Médicas

PAGINAS: 283-289







Colapso pulmonar espontáneo

Spontaneous pulmonary collapse

Pulmão espontaneamente em colapso

María José Merchán Barrezueta¹; Edwin Stalin Lucas Baño²; Gabriela Elizabeth Pardo Quevedo³; Kelly Elizabeth Alvarado Alvarado⁴

RECIBIDO: 15/09/2022 **ACEPTADO:** 20/11/2022 **PUBLICADO:** 24/01/2023

1. Magíster en Seguridad y Salud Ocupacional; Médico; Investigadora Independiente; Guayaquil, Ecuador; dramajosemerchan@gmail.com;  <https://orcid.org/0000-0003-3818-2359>
2. Magíster en Seguridad y Salud Ocupacional; Médico; Investigador Independiente; Guayaquil, Ecuador; stalinlucasczs5@gmail.com;  <https://orcid.org/0000-0002-8273-8601>
3. Médico; Investigadora Independiente; Guayaquil, Ecuador; gaby.pardo@hotmail.com;  <https://orcid.org/0000-0002-2578-3182>
4. Médico; Investigadora Independiente; Guayaquil, Ecuador; kelly_alvarado_a@hotmail.com;  <https://orcid.org/0000-0001-6699-2303>

CORRESPONDENCIA

María José Merchán Barrezueta

dramajosemerchan@gmail.com

Guayaquil, Ecuador

RESUMEN

El colapso pulmonar se conoce también como Neumotórax, es la presencia de aire en el espacio pleural con colapso pulmonar secundario. Las enfermedades pulmonares también pueden aumentar la probabilidad de sufrir un colapso pulmonar entre las que se incluyen asma, enfermedad pulmonar obstructiva crónica (EPOC), fibrosis quística, tuberculosis y tos ferina como lo observado durante la infección por el SARS-Cov-2 y la enfermedad pandémica que ha afectado a la población mundial, razón por la cual motiva la presente investigación. El presente estudio se realizó mediante una recopilación y revisión de material documental bibliográfico digital el cual fue utilizado para documentar y plasmar algunas evidencias científicas importantes que caracteriza el colapso pulmonar espontáneo. Si no hay motivo hablamos de neumotórax espontáneo, y suele presentarse en personas jóvenes, delgadas, y entre los fumadores, entre los síntomas más comunes se encuentran la aparición de dolor torácico repentino y pleuresía Destacado. La disminución del movimiento en los hemisferios afectados del tórax y la disminución o ausencia de los sonidos respiratorios son signos clave del examen. En pacientes críticos, la ecografía pulmonar es de ayuda y en caso de neumotórax parcial, asintomático y sin episodios previos, el tratamiento de elección es el de seguimiento. En caso de neumotórax completo o recurrente, se recomienda el drenaje pleural.

Palabras clave: Neumotórax, Colapso Pulmonar, Enfermedades Pulmonares, Vías Respiratorias, Síndromes de Fuga de Aire.

ABSTRACT

Lung collapse is also known as Pneumothorax, it is the presence of air in the pleural space with secondary lung collapse. Lung diseases can also increase the likelihood of a collapsed lung including asthma, chronic obstructive pulmonary disease (COPD), cystic fibrosis, tuberculosis, and whooping cough as seen during SARS-Cov-2 infection and the pandemic disease that has affected the world population, which is why this research is motivated. The present study was carried out through a compilation and review of digital bibliographic documentary material which was used to document and capture some important scientific evidence that characterizes spontaneous lung collapse. If there is no reason, we speak of spontaneous pneumothorax, and it usually occurs in young, thin people, and among smokers, among the most common symptoms are the appearance of sudden chest pain and pleurisy. Decreased movement in the affected hemispheres of the thorax and decreased or absent breath sounds are key examination findings. In critically ill patients, lung ultrasound is helpful and in the case of partial, asymptomatic pneumothorax without previous episodes, the treatment of choice is follow-up. In case of complete or recurrent pneumothorax, pleural drainage is recommended.

Keywords: Pneumothorax, Lung Collapse, Lung Diseases, Airways, Air Leak Syndromes.

RESUMO

O colapso pulmonar é também conhecido como Pneumotórax, é a presença de ar no espaço pleural com colapso pulmonar secundário. As doenças pulmonares podem também aumentar a probabilidade de colapso pulmonar, incluindo asma, doença pulmonar obstrutiva crônica (DPOC), fibrose cística, tuberculose, e tosse convulsa, como se viu durante a infecção por SRA-Cov-2 e a doença pandêmica que afectou a população mundial, razão pela qual esta investigação é motivada. O presente estudo foi realizado através de uma compilação e revisão de material documental bibliográfico digital que foi utilizado para documentar e capturar algumas provas científicas importantes que caracterizam o colapso espontâneo dos pulmões. Se não há razão, falamos de pneumotórax espontâneo, e este ocorre normalmente em pessoas jovens, magras, e entre os fumadores, entre os sintomas mais comuns estão o aparecimento de dores súbitas no peito e pleurisia. A diminuição do movimento nos hemisférios afectados do tórax e a diminuição ou ausência de sons respiratórios são os principais achados de exame. Em doentes críticos, a ecografia pulmonar é útil e no caso de pneumotórax parcial e assintomático sem episódios anteriores, o tratamento de escolha é o seguimento. No caso de pneumotórax completo ou recorrente, recomenda-se a drenagem pleural.

Palavras-chave: Pneumotórax, Colapso Pulmonar, Doenças Pulmonares, Vias Aéreas, Síndromes de Fuga de Ar.

Introducción

También conocido como Neumotórax (NT) es la presencia de aire en el espacio pleural con colapso pulmonar secundario. Este aire puede tener distintos orígenes. Se denomina neumotórax espontáneo (NTE) al que sucede sin que exista una causa precipitante que lo desencadene; a su vez, puede ser primario o secundario. Los síndromes de fuga de aire comprenden la sobre distensión de los sacos alveolares por una variedad de razones que pueden causar la pérdida de la integridad de las vías respiratorias. Eso provoca una disección de los espacios adyacentes en el aire, lo que casi siempre resulta en dificultad para respirar. (Rodríguez B. & Rodríguez B.)

Las lesiones causantes pueden incluir herida por arma de fuego o cuchillo en el tórax, fractura de una costilla o ciertos procedimientos médicos, también puede ser causado por ampollas de aire (vesículas) que se rompen, enviando aire hacia el espacio que rodea el pulmón. Esto puede resultar de los cambios de presión del aire como sucede al bucear o viajar a grandes alturas.

Son muy frecuentes en las personas altas y delgadas y los fumadores tienen mayor probabilidad de sufrir un colapso pulmonar. Las enfermedades pulmonares también pueden aumentar la probabilidad de sufrir un colapso pulmonar entre las que se incluyen asma, enfermedad pulmonar obstructiva crónica (EPOC), fibrosis quística, tuberculosis y tos ferina (Borke, Jesse, 2021)

Villao y otros (2022) expresan que el síndrome de dificultad respiratoria aguda (SDRA) es una complicación importante y, en ocasiones, mortal que se observa en hasta el 41 % de los pacientes hospitalizados con COVID-19, enfermedad pandémica que ha afectado a la población mundial, sobre todo durante los años 2020- 2021 y que aqueja con sus distintas variantes hasta nuestros tiempos, razón por la cual motiva la presente investigación.

Metodología

El presente estudio se realizó mediante una recopilación y revisión de material documental bibliográfico digital el cual fue utilizado para documentar y plasmar algunas evidencias científicas importantes que caracteriza el colapso pulmonar espontáneo.

Se revisaron algunos artículos, ensayos, libros, páginas web de índole académico disponibles hasta la fecha donde se analiza la definición, causa, diagnóstico y tratamiento del neumotórax, conocido también como colapso pulmonar y los efectos que pudiera causar dicho tratamiento. En razón de lo cual, el presente estudio se trata de una investigación documental bibliográfica dado el tipo de fuente usada para su elaboración.

Resultados

Un neumotórax es un colapso pulmonar, se produce cuando el aire se filtra dentro del espacio que se encuentra entre los pulmones y la pared torácica. El aire hace presión en la parte externa del pulmón y causa el colapso. Un neumotórax puede ser un colapso pulmonar completo o un colapso de solo una parte del pulmón. Este colapso pulmonar puede ser provocado por una contusión o una lesión penetrante en el pecho, por determinados procedimientos médicos o daño por una enfermedad pulmonar subyacente. O bien, puede ocurrir sin un motivo evidente, esto se conoce como neumotórax espontáneo. Los síntomas, generalmente, comprenden dolor repentino en el pecho y falta de aire. En algunas ocasiones, un colapso pulmonar puede ser un evento potencialmente mortal. (Pruthi, 2021)

Neumotórax espontáneo primario (NEP) Es el que aparece en personas sin una enfermedad pulmonar de base. Su causa más común es la rotura de pequeños "blebs", que son colecciones de aire subpleurales menores de 2 cm, que suelen localizarse en el vértice pulmonar, aunque también pueden aparecer en vértices de lóbulos inferiores. Otras veces se debe a la rotura de bu-

llas, más grandes que los “blebs” y típicas de pacientes con enfisema, aunque también pueden aparecer en personas sanas. Suele ser más frecuente en varones, jóvenes, altos y fumadores. (Cano & Algar, 2007)

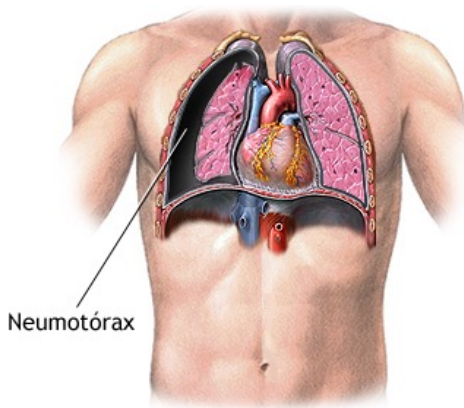


Imagen 1. Neumotórax

Fuente: El pulmón colapsa cuando entra aire en el espacio pleural. Si la pared del pecho es penetrada, lo cual puede ocurrir como resultado de una lesión, el aire puede entrar del exterior al espacio pleural. El aire también puede entrar del interior (del propio pulmón) al espacio pleural, si el pulmón se desgarró o se rompió. (A.D.A.M., 2021)

Neumotórax espontáneo secundario (NES) es el que ocurre como complicación de una enfermedad pulmonar de base, frecuentemente aparece en pacientes con EPOC, debido a la rotura de bullas. (Cano & Algar, 2007)

Se caracteriza por una permeabilidad capilar pulmonar aumentada, hipertensión capilar pulmonar e hipoxemia refractaria al tratamiento con oxígeno. El daño pulmonar es resultado de la reoxigenación del pulmón colapsado. (Torreblanca M., Sánchez P., & Genovés G., 2007)

Los síntomas y signos más frecuentes son dolor torácico de inicio brusco y características pleuríticas (dolor punzante que se agrava con la respiración profunda y la tos), disnea, taquicardia sinusal, disminución de

la motilidad del hemitórax afectado y reducción o ausencia del murmullo vesicular. El grado de sintomatología está más relacionado con la reserva funcional pulmonar del paciente que con el volumen de aire intrapleural. (Cayuela López, Luna Rodríguez, Hernández Vera, & García-Legaz, 2019)

El diagnóstico se confirma con la radiografía de tórax y el tratamiento depende de la gravedad de los síntomas, del volumen de este y de las características clínicas del paciente. El objetivo del tratamiento es reexpandir el potencial colapso pulmonar a su capacidad original y evitar recurrencias. (Retegui García, González Castro, & Arrieta Narváez, 2022)

Diagnóstico

El neumotórax generalmente se diagnostica mediante una radiografía de tórax. En algunos casos, podría ser necesaria una exploración por tomografía computarizada para brindar imágenes más detalladas. También se puede usar una ecografía para identificar un neumotórax.

Radiografía de tórax: Habitualmente con una radiografía P-A de tórax en inspiración podremos comprobar la existencia o no de neumotórax. Sólo cuando existan dudas en neumotórax pequeños se solicitará una radiografía P-A de tórax en espiración. La evidencia de una línea pleural visceral separada de la parietal, sin trama vascular, únicamente por un espacio hiperclaro confirma el diagnóstico de neumotórax (Esquivel Ramírez, Tupiza Luna, & Barcia Velázquez, 2021).

TAC torácico: Es muy útil para diferenciar el neumotórax de la bulla de enfisema, además informa de la cuantía real del tamaño del neumotórax. La TAC torácica se debe reservar para los casos de duda de la existencia de neumotórax (Esquivel Ramírez, Tupiza Luna, & Barcia Velázquez, 2021)

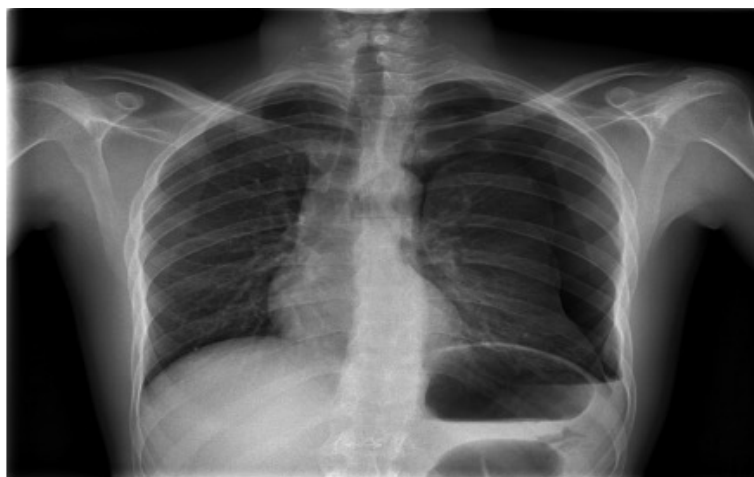

Imagen 2. Radiografía posteroanterior. Neumotorax izquierdo completo

Fuente: Las diferentes guías publicadas no recomiendan de forma sistemática el estudio en espiración forzada, ya que este es menos eficaz para detectar otras patologías clínicamente superponibles. (Cayuela López, Luna Rodríguez, Hernández Vera, & García-Legaz, 2019)

Gasometría: Puede aparecer hipoxemia y en ocasiones hipocapnia si el paciente está taquipneico (Esquivel Ramírez, Tupiza Luna, & Barcia Velázquez, 2021)

Tratamiento

Las bases del tratamiento del neumotórax espontáneo dependen del estado clínico del paciente, sus causas y el riesgo de recurrencia, siendo igual durante la gestación que fuera de esta. Se fundamenta en dos principios: la evacuación del aire en la cavidad pleural y la prevención de las recurrencias. Las herramientas disponibles van desde la observación y la oxigenoterapia, la aspiración por catéter o tubo de pleurostomía, hasta la pleurodesis, la videotoracoscopia y la toracotomía (Karol Ramírez & Díaz Calderín, 2020)

El objetivo del tratamiento de un neumotórax es aliviar la presión en el pulmón para permitirle que se expanda nuevamente. Dependiendo de la causa del neumotórax, un segundo objetivo puede ser evitar las reapariciones. Los métodos para lograr estos objetivos dependen de la gravedad del colapso pulmonar y, a veces, de su estado de salud general. Si solo tiene una parte del pulmón colapsada, es posible que el médi-

co simplemente supervise tu trastorno con una serie de radiografías de tórax hasta que se absorba el aire en exceso por completo y el pulmón vuelva a expandirse. Esto puede llevar varias semanas. (Pruthi, 2021)

Aspiración con aguja o inserción de sonda pleural. Si una zona más grande de tu pulmón ha colapsado, es posible que se utilice una aguja o una sonda pleural para eliminar el exceso de aire. (Pruthi, 2021)

Aspiración con aguja. Se inserta una aguja hueca con una pequeña sonda flexible (catéter) entre las costillas para llegar al espacio lleno de aire que está presionando el pulmón colapsado. El médico retira la aguja, conecta una jeringa al catéter y extrae el exceso de aire. Es posible que el catéter se deje por unas horas para asegurarse de que el pulmón se vuelva a expandir y el neumotórax no se repita. (Pruthi, 2021)

Inserción de sonda pleural. Se inserta una sonda pleural flexible en el espacio lleno de aire y se puede conectar a un dispositivo de válvula unidireccional que extrae el aire de la cavidad torácica de forma continua hasta que el pulmón vuelve a expandirse y sana. (Pruthi, 2021)

Reparación no quirúrgica. Si la sonda pleural no logra expandir el pulmón, las opciones no quirúrgicas para cerrar la fuga de aire pueden incluir:

- Utilizar una sustancia para irritar los tejidos que rodean el pulmón de manera que se peguen y sellen cualquier fuga. Esto se puede hacer a través de la sonda pleural, o también se podría hacer durante la cirugía.
- Extraer sangre del brazo y colocarla en la sonda pleural. La sangre crea un parche fibrinoso en el pulmón (parche de sangre autólogo), que sella la fuga de aire.
- Pasar una sonda delgada (broncoscopio) por la garganta hasta los pulmones para observar los pulmones y las vías respiratorias y colocar una válvula unidireccional. La válvula permite que el pulmón se vuelva a expandir y que la fuga de aire sane. (Pruthi, 2021)

Cirugía

Algunas veces, es posible que sea necesario hacer una cirugía para cerrar la fuga de aire. En la mayoría de los casos, la cirugía puede hacerse a través de pequeñas incisiones, con una pequeña cámara por fibra óptica y herramientas quirúrgicas estrechas de mango largo. El cirujano buscará el área de filtración o la ampolla de aire rota y la cerrará. (Pruthi, 2021)

En pocas ocasiones, el cirujano tendrá que hacer una incisión más grande entre las costillas a fin de tener un mejor acceso a fugas de aire más grandes o a varias fugas. (Pruthi, 2021)

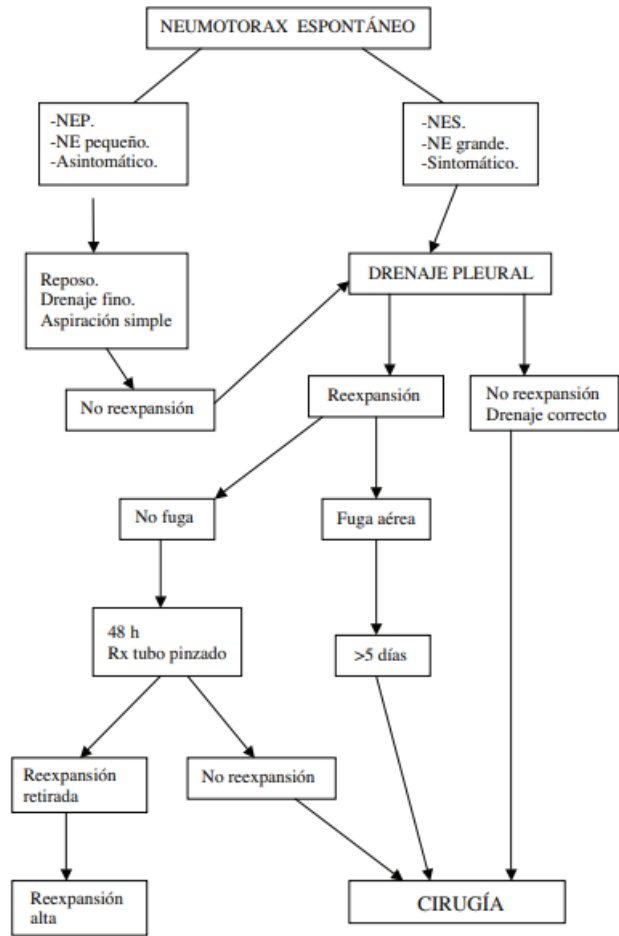


Imagen 3. Algoritmo terapéutico del neumotórax espontáneo

Fuente: Tomado de Diagnóstico y manejo terapéutico del Neumotorax (Cano & Algar, 2007)

Conclusiones

Hablamos de neumotórax o colapso pulmonar ante la presencia de aire en la cavidad pleural, si no hay motivo hablamos de neumotórax espontáneo, y suele presentarse en personas jóvenes, delgadas, y entre los fumadores, entre los síntomas más comunes se encuentran la aparición de dolor torácico repentino y pleuresía Destacado.

La disminución del movimiento en los hemisferios afectados del tórax y la disminución o ausencia de los sonidos respiratorios son signos clave del examen. En pacientes críticos, la ecografía pulmonar es de ayuda y en caso de neumotórax parcial, asintomá-

tico y sin episodios previos, el tratamiento de elección es el de seguimiento. En caso de neumotórax completo o recurrente, se recomienda el drenaje pleural.

Bibliografía

A.D.A.M. (2 de 12 de 2021). American Accreditation HealthCare Commission. Obtenido de https://medlineplus.gov/spanish/ency/esp_presentations/100150_2.htm: https://medlineplus.gov/spanish/ency/esp_presentations/100150_2.htm

Borke, Jesse. (2 de 12 de 2021). Colapso pulmonar (neumotórax). Obtenido de MedlinePlus: <https://medlineplus.gov/spanish/ency/article/000087.htm#:~:text=Ocurre%20cuando%20el%20aire%20escapa,para%20esta%20afecci%C3%B3n%20es%20neumot%C3%B3rax.>

Cano, J., & Algar, J. (2007). Diagnóstico y manejo terapéutico del Neumotorax. *Neumosur*, 19(3), 138-142. Obtenido de <https://www.rev-esp-patol-torac.com/files/publicaciones/Revistas/2007/NS2007.19.3.A05.pdf>

Cayuela López, A., Luna Rodríguez, C., Hernández Vera, M., & García-Legaz, M. (2019). Neumotórax espontáneo. *FMC - Formación Médica Continuada En Atención Primaria*, 26(10), 563-565. doi:10.1016/j.fmc.2019.04.011, 563-565. doi:10.1016/j.fmc.2019.04.011

Esquivel Ramírez, D. H., Tupiza Luna, F., & Barcia Velázquez, C. B. (2021). Manejo de neumotórax espontáneo. *Recimundo*, 5(1), 50-56. doi:10.26820/recimundo/5.(1).enero.2021.50-56

Karol Ramírez, J., & Díaz Calderín, J. M. (2020). Neumotórax espontaneo en paciente gestante. *Revista Cubana de Cirugía*, e698. Obtenido de http://scielo.sld.cu/scielo.php?script=sci_arttext&pid=S0034-74932020000300010&lng=es&tlng=en.

Pruthi, S. (29 de julio de 2021). Neumotórax. Obtenido de Mayo Clinic: <https://www.mayoclinic.org/es-es/diseases-conditions/pneumothorax/symptoms-causes/syc-20350367>

Retegui García, A., González Castro, S., & Arrieta Narváez, P. (2022). Actualización del neumotórax. *Medicine - Programa de Formación Médica Continuada Acreditado*, 13(68), 4006-4014. doi:<https://doi.org/10.1016/j.med.2022.11.013>

Rodríguez B., R., & Rodríguez B., I. (s.f.). Síndrome de fuga de aire. Obtenido de https://d1wqtxts1xzle7.cloudfront.net/61036774/Manual-de-Neonatalogia-Bonito-2da-Ed20191027-17852-1yo3twg.pdf?1572205476=&response-content-disposition=inline%3B+filename%3DManual_de_Neonatologia_Bonito_2da_Ed.pdf&Expires=1674441540&Signature=JP3RrdhS7-JP1

Torreblanca M., M., Sánchez P., M., & Genovés G., H. (2007). Lesión pulmonar unilateral aguda secundaria a reexpansión pulmonar. Reporte de caso. *Revista de la Asociación Mexicana de Medicina Crítica y Terapia Intensiva*, XXI(4), 223-226. Obtenido de <https://www.medigraphic.com/pdfs/med-cri/ti-2007/ti074k.pdf>

Villao N., C. A., Rodríguez L., D. E., Cedeño P., I. M., & Yuquilema Y., D. C. (2022). Neumotorax, neumomediastino, neumopericardio y enfisema subcutáneo. *Recimundo*, 6(2), 267-274. Obtenido de <https://recimundo.com/index.php/es/article/view/1567/2005>



CITAR ESTE ARTICULO:

Merchán Barrezueta, M. J., Lucas Baño, E. S., Pardo Quevedo, G. E., & Alvarado Alvarado, K. E. (2023). Colapso pulmonar espontáneo. *RECIAMUC*, 7(1), 283-289. [https://doi.org/10.26820/reciamuc/7.\(1\).enero.2023.283-289](https://doi.org/10.26820/reciamuc/7.(1).enero.2023.283-289)

